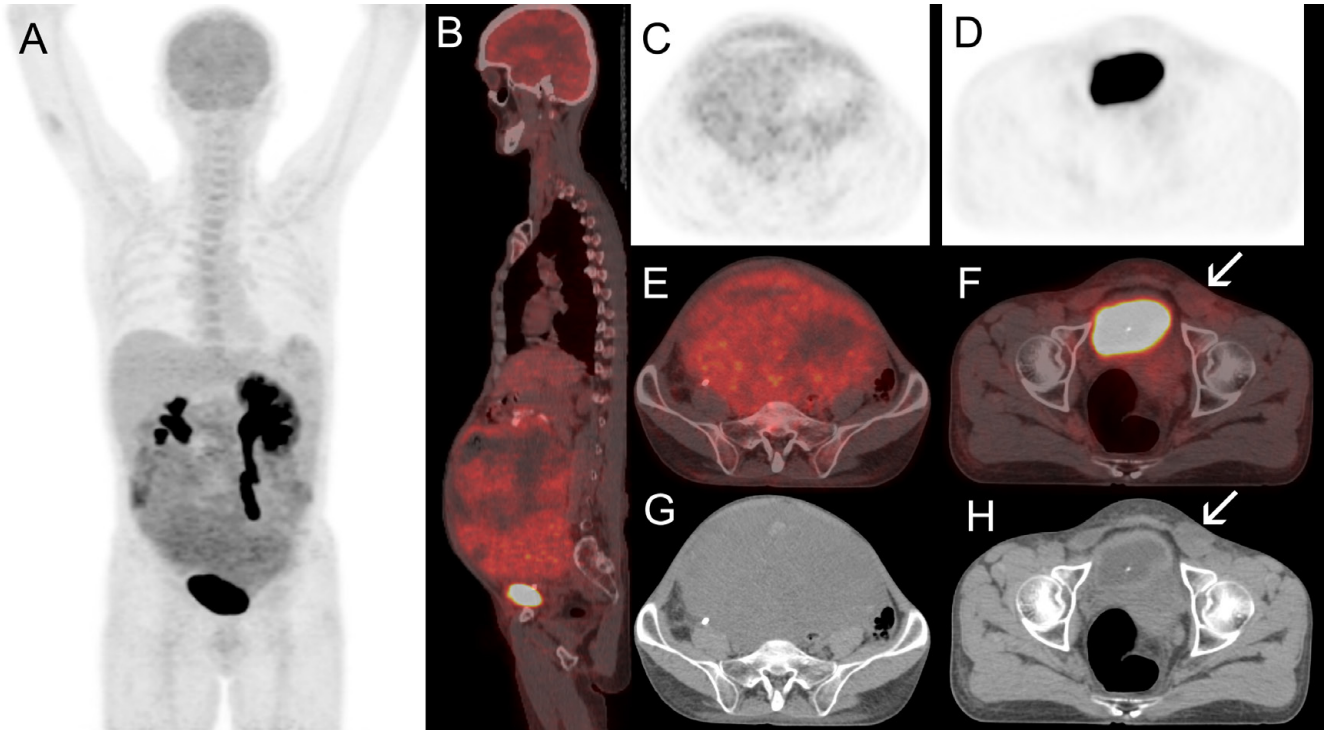


Otuz altı yaşında erkek hastaya, Diabetes Mellitus nedeniyle başvurduğu Endokrin Hastalıkları polikliniğinde yapılan fizik muayene sırasında palpasyonda abdominal kitle fark edilmesi üzerine bilgisayarlı tomografi (BT) çekilmiş. BT'de mesane duvarına ve seminal veziküllere invaze görünümde yumuşak doku dansiteli kitle saptanmış. Öyküsünde ve muayenesinde bilateral inmemiş testis saptanması üzerine hasta Üroloji bölümüne refere edildi. Kitlenin metabolik karakterini belirleme ve evreleme amaçlı 18F Florodeoksiglukoz (FDG) Pozitron Emission Tomografi (PET)/BT yapıldı. PET/BT'de heterojen tarzda artmış FDG tutulumu gösteren (SUVmax:5), epigastrik bölgeden başlayarak orta abdominal bölgeyi ve pelvik boşluğu dolduran 25x18x28 cm boyutlarında lobüle konturlu hipermetabolik kitlesel lezyon saptandı. Ayrıca sol inguinal kanalda hafif FDG tutulumu gösteren 37x31 mm çaplı inmemiş testis olduğu düşünülen yumuşak doku dansitesi izlendi. Alfa fetoprotein 20916 ng/mL, LDH:389 U/L iken Beta HCG normal sınırlardaydı. Kitleden yapılan iğne biyopsinin patolojik incelemesinde germ hücreli tümör saptandı. Hastaya BEP (bleomisin, etoposid ve cisplatin)'den oluşan 4 kür neoadjuvan kemoterapi verildi. Kemoterapi sonrası kitlede küçülme olmadı. Göbek altı median insizyon yapılarak kitle çıkarıldı. Solda inguinal kanal girişinde hipoplazik yapıda testis bulundu ve orşiektomi uygulandı. Çıkarılan kitlenin patolojik incelemesinde teratom ve fokal yolksak tümörü saptandı. Çıkarılan sol testis atrofik özellikteydi. Postoperatif 15. gün AFP değeri 13.63 ng/mL olarak saptandı. Burada hastanın preoperatif PET/BT görüntüleri sunulmaktadır.



Resim 1. MIP (Maksimal intensity projection) (A), Tüm vücut sagittal füzyon (B), PET (Pozitron emisyon tomografi) (C, D), Transaksiyel füzyon (sol testis ok ile işaretli) (E, F), Transaksiyel BT (sol testis ok ile işaretli) (G, H)