

**BAŞKENT ÜNİVERSİTESİ
TIP FAKÜLTESİ**

Ortopedi ve Travmatoloji Anabilim Dalı

**ARTROSKOPİK TEK BAND ve ÇİFT BAND ÖN ÇAPRAZ BAĞ
REKONSTRÜKYONU SONRASI TİBİAL ve FEMORAL TÜNEL
GENİŞLEMESİ ve İZOKİNETİK KAS GÜCÜNE ETKİSİ:
PROSPEKTİF, RANDOMİZE ÇALIŞMA**

UZMANLIK TEZİ

Dr. Salih BEYAZ

Ankara, 2008



**BAŞKENT ÜNİVERSİTESİ
TIP FAKÜLTESİ**

Ortopedi ve Travmatoloji Anabilim Dalı

**ARTROSKOPİK TEK BAND ve ÇİFT BAND ÖN ÇAPRAZ BAĞ
REKONSTRÜKYONU SONRASI TİBİAL ve FEMORAL TÜNEL
GENİŞLEMESİ ve İZOKİNETİK KAS GÜCÜNE ETKİSİ:
PROSPEKTİF, RANDOMİZE ÇALIŞMA**

UZMANLIK TEZİ

Dr. Salih BEYAZ

Tez Danışmanı: Doç. Dr. Gürkan ÖZKOÇ

Ankara, 2008

TEŐEKKÜR

Ortopedi ve Travmatoloji eđitimimi en iyi Őekilde tamamlamamı sađlamak iin yapmıŐ olduđu katkılardan dolayı baŐta Ortopedi ve Travmatoloji A.D baŐkanı Sayın Prof Dr. İsmail Cengiz Tuncay olmak üzere Sayın Do Dr. Hüseyin Demirörs, Do Dr. Sercan Akpınar, Do Dr. Gürkan Özko, Do Dr. Metin Özalay, Do Dr. Murat Ali Hersekli, Yrd. Do Dr. Mustafa Uysal, Yrd. Do Dr. Rahmican Akgün ve Uzm Dr. Necip Cesur'a Őükranlarımı sunarım.

Tezimin her aŐamasında büyük emeđi geen Radyoloji A.D öđretim üyesi Sayın Dr. Őenay Demir'e, Fizik Tedavi ve Rehabilitasyon A.D öđretim üyesi Sayın Dr. Mehmet Adam'a, deđerli zamanını tezime katkı sađlamak iin ayıran Fizyoterapist Yurdanur Kesmen'e, 5 yıllık eđitimim süresince destek ve yardımlarını benden esirgemeyen araŐtırma görevlisi arkadaşlarıma ve alıŐmalarımnda destekleri ile her zaman yanımda olan aileme teŐekkürlerimi sunarım.

Dr. Salih BEYAZ

ÖZET

Bu çalışmada tek band ve çift band ön çapraz bağ (ÖÇB) rekonstrüksiyonu yapılan hastaların erken postoperatif dönemde tünel genişlemesi ve bu genişlemenin izokinetik kas gücü üzerine etkinliğini araştırıldı.

Çalışmaya 1 Kasım 2007 ile 30 Mart 2008 arasında Başkent Üniversitesi Adana Uygulama ve Araştırma Merkezinde ortopedi polikliniğinde ÖÇB yırtığı tanısı konulan, daha önce diz cerrahisi geçirmemiş ve cerrahi endikasyonu olan, çalışmaya katılmayı kabul eden ve takiplerinde sorun yaşanmayan, ortalama yaşı 28.6 (19-40 arası) 34 hasta (33 erkek (ort. yaşı 28.7) bir bayan (yaşı 24)) dahil edildi. Hastaya yapılacak ameliyatın şekline operasyondan önce kura yoluyla karar verildi. Tüm hastaların ameliyat öncesi karşılaştırmalı olarak Biodex 3 (Biodex Medical System NY USA) cihazı ile her iki diz 60°/sn, 120°/sn ve 180°/sn açısız hızlarda hamstring ve kuadriseps izokinetik kas gücü değerlendirildi. Ortalama yaşı 27.25 (yaş aralığı 19-35) olan 18 hastaya artroskopik tek band bağ rekonstrüksiyonu (17 erkek, 1 bayan) ortalama yaşı 30.1 (yaş aralığı 20-40) olan 16 hastaya artroskopik çift band bağ rekonstrüksiyonu yapıldı. Hastalara ameliyat sonrası 2. ve 3. ay'da sadece üç boyutlu diz eklem tomografisi çekildi. Altıncı aydaki kontrolleri sırasında 3 boyutlu diz eklem tomografisi ve izokinetik değerlendirme tekrarlandı. Her tünel 6 eşit parçaya bölünerek (L₁-L₆) dijital ortamda sagittal ve koronal planda tünel genişlik ölçümü, aksiyal planda ise aynı noktalardan tünel alan ölçümü yapıldı.

Hem tek band hemde çift band bağ rekonstrüksiyonu yapılan hastaların ameliyat öncesi ve sonrasında yapılan izokinetik kas değerleri arasında bir farklılık saptanmadı. Yine 2., 3. ve 6. ayda çekilen tomografiler üzerinde yapılan çap ve alan ölçümleri arasında istatistiksel olarak anlamlı genişleme bulunmadı.

Çift band ÖÇB cerrahisi tek bandla kıyaslandığında teorik olarak normal fizyolojiye daha yakın davrandığı iddia edilse de erken postoperatif dönemde tünel genişlemesinin izokinetik kas gücü üzerine etkinliği açısından bu iki yöntem arasında herhangi bir fark bulunmamaktadır.

Anahtar kelimeler :Tek band ÖÇB rekonstrüksiyonu , Anatomik çift band, Tünel genişlemesi, İzokinetik, Prospektif

ABSTRACT

Tibial and Femoral Tunnel Enlargement and Effect On Isokinetic Muscle Strength After Arthroscopic Single Bundle and Double Bundle ACL Reconstruction; A Prospective, Randomized Study

The purpose of this study is to compare the early postoperative tunnel enlargement and its effect on isokinetic muscle force in patients who were treated with either single bundle or double bundle anterior cruciate ligament (ACL) reconstruction

Between November 2007 and March 2008, patients who had a diagnosis of ACL rupture and who had surgical indication with no prior knee surgery history with regular clinical follow-up were enrolled for this study at Baskent University Adana Research and Training Center. A total of 34 patients (33 males (average age 28.7) and 1 female (age 24) with an average age of 28.6 (range:19-40) were included for the final analysis. The study group were randomized in two groups and isokinetic muscle testing for quadriceps strength with 60°/sc, 120°/sc ve 180°/sc velocities were performed and compared with the unaffected knee by Biodex 3 (Biodex Medical System NY USA) dynamometer. Eighteen patients (17 male, 1 female) with an average of 27.25 (range: 19-35) were undergone single bundle reconstruction and 16 patients with an average age of 30.1 (range:20-40) were undergone double bundle reconstruction. In the postoperative second and third months, only 3-d computed tomography scans were performed. In the sixth month postoperatively, 3-d computed tomography and isokinetic muscle testing were repeated. Each tunnel was divided into 6 equal pieces (L1-L6) and tunnel width was evaluated at coronal and sagittal plans and tunnel area was evaluated by the same areas at the axial plans.

There were no significant difference between isokinetic muscle testing for single bundle and double bundle reconstructions in the preoperative and postoperative period. In addition, no statistically significant difference was found for the width and area examinations of the tunnels between second, third and sixth months of 3-d computed tomography scans.

Although double bundle reconstruction had a more normal physiology than single bundle reconstruction, surgeon must consider the need for a double bundle surgery in the preoperative period.

Key words:Single Bundle ACL reconstruction, Anatomic double bundle, Tunnel enlargement, Isokinetic, Prospective

İÇİNDEKİLER

Sayfa No:

TEŞEKKÜR	ii
ÖZET	iii
ABSTRACT	iv
İÇİNDEKİLER.....	v
KISALTMALAR	vi
TABLolar DİZİNİ.....	vii
ŞEKİLLER DİZİNİ	ix
1. GİRİŞ ve AMAÇ	1
2. GENEL BİLGİLER.....	2
3. GEREÇ VE YÖNTEM.....	26
4. BULGULAR	34
5. TARTISMA.....	40
6. SONUÇ VE ÖNERİLER	43
7. KAYNAKLAR.....	44

KISALTMALAR

AÇB	:	Arka çapraz bağ
AMB	:	Antero-medial band
BPTB	:	Bone-patellar tendon-bone
BT	:	Bilgisayarlı tomografi
ÖÇB	:	Ön çapraz bağ
PLB	:	Postero-lateral band
ST	:	Semitendinosus
STG	:	Semitendinosus-gracilis

TABLolar DİZİNİ

Sayfa No:

Tablo 2.1:	Kadavra dizleri kullanılarak yapılan biyomekanik çalışmalar	8
Tablo 2.2:	Travma oluş mekanizması ve hasara uğrayan yapılar	9
Tablo 2.3:	ÖÇB yaralanmasında risk faktörleri ve artış oranları	11
Tablo 2.4:	ÖÇB cerrahisi için mutlak endikasyonları	14
Tablo 2.5:	ÖÇB ile birlikte olan yaralanmalar için cerrahi planlama	18
Tablo 2.6:	Tek band ÖÇB rekonstrüksiyonu yapılan hastalarda in vivo biyomekanik çalışmalar	20
Tablo 2.7:	Cerrahi teknik ve klinik çalışma	22
Tablo 2.8:	Çift band ÖÇB rekonstrüksiyonu sonrası rehabilitasyon protokolleri	23
Tablo 4.1:	Tek band ÖÇB rekonstrüksiyonu yapılan hastaların ameliyat öncesi ve ameliyat sonrası izokinetik kas gücü değerleri	35
Tablo 4.2:	Çift band ÖÇB rekonstrüksiyonu yapılan hastaların ameliyat öncesi ve ameliyat sonrası izokinetik kas gücü değerleri	35
Tablo 4.3:	Tek band ÖÇB rekonstrüksiyonu yapılan hastaların sagittal planda elde edilen ortalama ölçüm değerleri	36
Tablo 4.4:	Tek band ÖÇB rekonstrüksiyonu yapılan hastaların koronal planda elde edilen ortalama ölçüm değerleri	36
Tablo 4.5:	Tek band ÖÇB rekonstrüksiyonu yapılan hastaların aksiyal planda elde edilen tünel alanlarının ortalama ölçüm değerleri	36
Tablo 4.6:	Çift band ÖÇB rekonstrüksiyonu yapılan hastaların AM tünelinin sagittal planda elde edilen ortalama ölçüm değerleri	37
Tablo 4.7:	Çift band ÖÇB rekonstrüksiyonu yapılan hastaların AM tünellerinin koronal planda elde edilen ortalama ölçüm değerleri	37

Tablo 4.8: Çift band ÖÇB rekonstrüksyonu yapılan hastaların AM tünelin aksiyal planda elde edilen ortalama alan ölçüm değerleri.....	37
Tablo 4.9: Çift band ÖÇB rekonstrüksyonu yapılan hastaların PL tünelin sagittal planda elde edilen ortalama ölçüm değerleri.....	39
Tablo 4.10: Çift band ÖÇB rekonstrüksyonu yapılan hastaların PL tünelin koronal planda elde edilen ortalama alan ölçüm değerleri.....	38
Tablo 4.11: Çift band ÖÇB rekonstrüksyonu yapılan hastaların PL tünelin aksiyal planda elde edilen ortalama alan ölçüm değerleri	38

ŞEKİLLER DİZİNİ

Sayfa No:

Şekil 2.1:	Diz ekleminin yandan görünümü	3
Şekil 2.2:	Ön çapraz bağın posteriordan yelpaze şeklindeki femoral yapışma yerinin görünümü	4
Şekil 3.1:	Ameliyattan önce Biodex 3 cihazı ile izokinetik kas gücü değerlendirmesi	27
Şekil 3.2:	Klavuz telinin çeşitli açılardan görünümü.....	28
Şekil 3.3:	AM ve PL bandın tibial yapışma yerleri	29
Şekil 3.4:	Sağ dizde femoral taraf AM ve PL bandın yapışma yerleri	29
Şekil 3.5:	AM ve PL bandın artroskopik görünümü.....	30
Şekil 3.6:	Tek band bağ rekonstrüksiyonu yapılmış bir hastanın ameliyat sonrası 6. aydaki tünellerin ölçümü	32
Şekil 4.1:	Anatomik çift band bağ rekonstrüksiyonu yapılan hastaya ait femoral tünellerin koronal planda çekilmiş 2. ay, 3. ay ve 6. aydaki tomografi görüntüsü	36
Şekil 4.2:	Çift band bağ rekonstrüksiyonu yapılan hastanın ameliyattan sonraki 6. ayda çekilmiş tomografisinden sagittal bir görüntü	36
Şekil 5.1:	Çift band ÖÇB rekonstrüksiyonu yapılan hastanın tibial AM tünelinin 2. ay, 3. ay 6. Ayda sagittal planda görünümü	40

1. GİRİŞ

İlk ön çapraz bağ (ÖÇB) cerrahisinin üzerinden bir asırdan fazla zaman geçmesine rağmen.; tekniğe ve kullanılan materyallere yönelik tartışmalar her zaman olmuştur. Cerrahların her zaman daha iyiyi ve normal anatomiye daha yakın teknik arayışları, çift band ÖÇB cerrahisini son 10 yılın en popüler diz cerrahisi konularından biri haline getirmiştir. Yayımlanan yüzlerce çalışma, akıllardaki soru işaretlerini tamamen ortadan kaldırmaya yetmemiştir.

Tek band cerrahi sonrası tünellerin zaman içinde genişlediğine, kemik stoğu kaybının instabiliteye ve daha büyük sorunlara yol açabileceğine ilişkin yayımlar, tünel sayısının iki katına çıkmasıyla birlikte problemlerin büyüyeceği fikrini ortaya atan bilimadamlarının en önemli dayanak noktası olmuştur.

Bu çalışma; ameliyat sonrası erken dönemde, tünel genişlemesi ve izokinetik kas gücü açısından her tekniği prospektif randomize olarak karşılaştıran ilk çalışmadır. Çalışmamızın iki amacı vardır. Birinci amacımız erken dönemde tünel genişlemesi açısından tekniklerin karşılaştırılmasıdır. İkinci amacımız ise izokinetik kas gücü açısından tekniklerin birbirlerine üstünlüğü saptamaktır. Bu çalışmada kullanılan yöntemlerin, dünyada kabul görmüş metodlar olması ve çalışmanın randomize prospektif olarak yürütülmesi objektif bir yaklaşım gösterildiğinin kanıtıdır. Bu tezin akıllardaki soru işaretlerinin cevaplanmasına yapacağı katkı, çalışmanın amacına ulaştığının bir göstergesi olacaktır.

2. GENEL BİLGİLER

2.1. Tarihçe

1845 yılında Fransız cerrah Amédée Bonnet tarafından "Traité de Thérapeutiques" adlı kitabında, ilk defa ön çapraz bağ yaralanması tarif edilmiştir. Kitabında yırtıkla beraber kopma hissi ile birlikte dizde şişlik ve tibianın öne subluksasyonunu anlatan Bonnet yaralanma tipine çok sık rastlandığını belirtmiş ve tedavisinde menteşeli dizlik önermiştir. Lachman testi ise ilk kez 1875 yılında Georgeos C. Noulis tarafından tarif edilmiştir. 1879'a gelindiğinde ise Paul Segond ön çapraz bağ yırtığını detaylı olarak tarif etmiş ve kendi adıyla anılan kırığı ortaya koymuştur. Pivot-shift testini ise 1918'de Alwyn Smith, 1920'de Hey Groves ve 1938'de Ivar Palmer tarif etmiştir. Ancak günümüzde kullanılan şekliyle tarifi 1972 yılında Galway, Beapure ve Macintosh tarafından yapılmıştır¹⁻³.

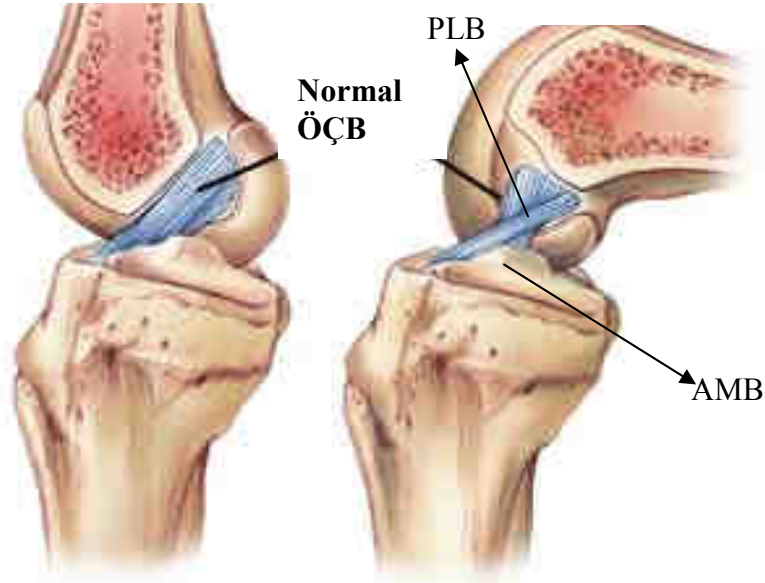Mott'un 1983'te⁴, Zaricznyj'in 1987'de⁵ Clinic. Orth.'de yayınladıkları ilk çift band rekonstrüksiyon uygulamaları, günümüzde de hala devam eden; yöneme, tekniğe ve de uygulamaya yönelik tartışmaların başlangıcı olmuştur.

2.2. ANATOMİ

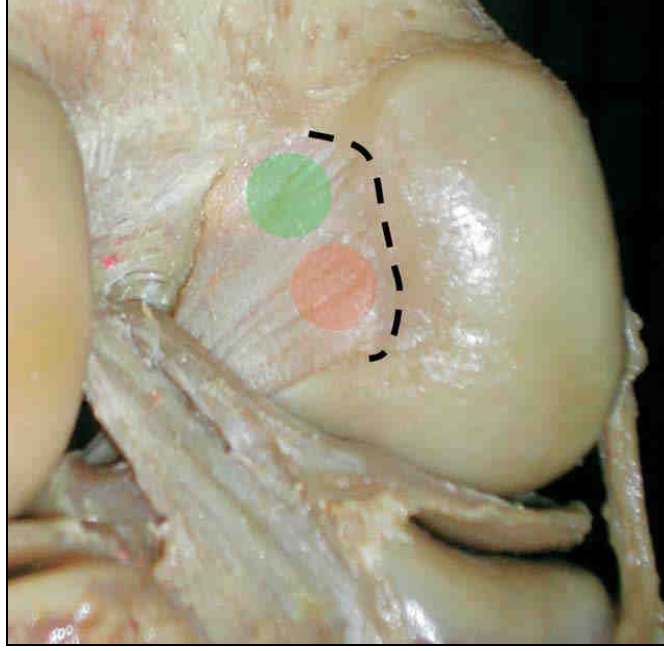
ÖÇB (Ön Çapraz Bağ) dizin statik yapısını sağlayan dört ana bağdan (ön çapraz, arka çapraz, iç yan, dış yan) biridir⁶. Proksimalde lateral femoral kondilin medial yüzünde posteriora yarım daireye benzer şekilde ve düz kısmı öne gelecek şekilde yapışır. Uzun eksenini vertikal eksenine ile 25 derecelik bir açı yapar. Distale ve öne doğru uzanarak AÇB ile çaprazlaşarak tibianın ön çıkıntısının lateralinde ve önünde bulunan derinliğe yapışır. Bağın femurdan tibiaya uzanımı sırasında dışa doğru dönerek yapışma yerlerine uyum gösterir. Birkaç lifle lateral menisküsün ön boynuzu ile bağlantı içindedir⁷. Bağın ortalama uzunluğu 38 mm ve ortalama genişliği 11 mm'dir⁸.

ÖÇB bir çok fasikülden oluşur ve fonksiyonel olarak 2 banda ayrılır⁹⁻¹¹. Bu bandlar arasında keskin bir anatomik sınır olmamakla birlikte, fark dizin hareketleri sırasında ortaya çıkmaktadır. Antero-Medial Band (AMB) femoral yapışma yerinin proksimalinden başlayarak tibial yapışma yerinin anteromedialine yapışır. AMB'ye göre daha kalın olan Postero-Lateral Band (PLB) ise femoral yapışma yerinin distalinden başlayarak tibial yapışmanın posterolateraline yapışır. İki band arasındaki bir diğer farklılık ise fonksiyondadır. Diz ekstansiyonda iken tibianın anteriora translasyonunu PLB engellerken, 60° ve 90° fleksiyonda bu görevi AMB üstlenir (Şekil 2.1).

Yapılan çalışmalar sol dizde AMB'nin diz ekleminde saat 01.40, PLB nin ise 03.10 yönüne yapıştığı yönündedir. AMB fleksiyonda gergin ekstansiyonda gevşek iken PLB tam tersi olarak ekstansiyonda gergindir. Bu durum dize her hareketinde gergin ve fonksiyon gören bir ön çapraz bağa sahip olma yetisi kazandırır¹².



Şekil 2.1: Diz ekleminin yandan görünümü. Ekstansiyon ve fleksiyonda normal ön çapraz bağ



Şekil 2.2: Ön çapraz bağıın posteriordan yelpaze şeklindeki femoral yapışma yerinin görünümü. Yeşil renkli AMB kırmızı renkli PLB.

ÖÇB yaralanması sonrası yapılan tek band rekonstrüksiyonlarında, sadece AMB rekonstrükte edilmekte, PLB için bir girişimde bulunulmamaktadır.

Steckel ve ark. makroskopik olarak inceledikleri 47 kadavra dizinin hepsinde ÖÇB'nin çift band olduğunu söylemişlerdir¹³. İto ve ark. yaptığı çalışmada ise inceledikleri dizlerin sadece %75'inde çift band ÖÇB göstermişlerdir¹⁴. Levicoff ve ark. gestasyonun 18-28 haftalar arası düşükle sonuçlanmış, diz yapıları sağlam 12 materyal üzerinde yaptıkları çalışmada; ÖÇB'lerinin tek sinovyal membran içinde, vasküler septum ile ayrılmış, çift band şeklinde olduğunu yayınlamışlardır¹⁵. Bu araştırmalar daha iyi ve daha anatomik rekonstrüksiyon elde etmek isteyen cerrahlar için yol gösterici olmuştur.

NÖROANATOMİ

Femoral sinirin bir dalı olan posterior artiküler sinir ÖÇB'nin primer innervasyonundan sorumlu sinirdir. Medial ve lateral artiküler sinirler de innervasyona katılırsa, katkıları sınırlıdır¹⁶⁻¹⁸. Bağ içinde, özellikle de sinovyal kılıf içinde ve yüzeye yakın yerleşimde gösterilen serbest sinir sonlanmaları ve mekano reseptörler ÖÇB ve AÇB gerimindeki mekanik uyarıları elektrik potansiyele dönüştürerek soleus, gastrokinemius, biceps ve semimembranosus kaslarının gama motor nöron aktivitesinde değişiklik yaparlar. Bu refleks arkı; ÖÇB'nin işlevini yitirmesi sonrası hamstringleri kasarak dizin öne kaymasını önlemiş olur. Bu yapılanmanın bir diğer etkisi de eklem hareketleri oluşabilecek diz ve diğer bağ hasarlarını önlemektir¹⁹.

Yaşlanmaya ve aşınmaya bağlı bağda oluşan dejenerasyondan en çok etkilenen reseptörlerin kaybı, bağı yaralanmalara açık hale getirir²⁰.

ÖN ÇAPRAZ BAĞ HİSTOLOJİSİ

Diğer tüm bağlar için geçerli olan yapı ÖÇB içinde geçerlidir. En dışta yer alan, fibrositlerden oluşan epiligaman ve ondan içeri doğru uzanan yine fibrositlerden oluşmuş endoligamanlar vardır, aralarında düzenli bir şekilde yerleşmiş kollojen lifleri bulunur. Fibröz yapıdaki endoligamanın verdiği septalar, bağı fasiküllere ayırır. Bu yapılanma rekonstrüksiyon sırasındaki bağ seçimi için hayati önem taşır²¹.

Bağın kuru ağırlığının %75'lik kısmı kollojen matriksten oluşur. Mevcut kollojenin de %90'ı Tip I kollojen iken %10 luk kısmı ise Tip III tür. ÖÇB'nin hücreleri; kollojen lifler arasına sıkışmış, kolonlar halinde ovoid ile fuziform arası şekiller gösteren uzamış fibroblastlardır²². Bibirine paralel 1-20 µ boyutlarındaki kollojen lifler birleşerek fiberleri, bunlar birleşerek 100-250 nm boyutlarındaki subfasikülleri, bunların da 3-20'si birleşerek fasikülleri oluşturur. Yaş ile birlikte küçük çaplı lif oranı artar²³.

Histolojik olarak ÖÇB tamamen homojen bir yapıya sahip değildir ve içerisinde fibrokartilaj bir kısım vardır. Bu avasküler yapıdaki fibrokartilaj yapı tibia yapışma yerinin yaklaşık 10 mm proksimalindedir²⁴. Bu alan da ekstansiyonda interkondiller çentiğe temas

eden yere denk gelmektedir. Bađın kemiđe yapıřma yerlerindeki transizyonel fibrokartilaj ise stres konsantrasyonunu önler^{25., 26.}

ÖN ÇAPRAZ BAĐ BİYOMEKANİĐİ

Diz ekleminin 6 temel hareketi vardır^{1.}

1. Translasyonlar : ön-arka, medio-lateral, yukarı-ařađı
2. Rotasyonlar : fleksiyon-ekstansiyon, iç-dış rotasyon, varus-valgus açılanması

Diz ekleminin hareket limitleri, dizin statik ve dinamik stabilize edici yapıları tarafından belirlenir. Dizin statik yapıları 4 ana bađ ile birlikte kemik yapı kapsül ve menisküslerdir. Dinamik yapılar ise diz çevresi kaslar ve tendonlardır^{27.}

ÖÇB tibiyanın femur altında öne dođru yer deđiřtirmesini engelleyen en önemli yapıdır^{28-31.} Bađın hasarlanması durumunda bu görevi üstlenecek yapıların (menisküs arka boynuzları ve kapsül) hiç biri ÖÇB kadar güçlü deđildir. Özellikle fleksiyonun ilk 30° sindeki tibiyanın iç rotasyonunun engellenmesi görevini de ÖÇB üstlenir. 30° den sonra ÖÇB gevşediđi için bu görev kapsüllere yüklenir^{31.} Varus ve valgus açılanmalarında primer olmamakla birlikte ikincil görevler üstlenen ÖÇB'nin tek başına hasarlanması durumunda, bu hareketlerin patolojilerine çok sık rastlanmaz^{28.}

Diz hareketleri sırasında her iki band isometrik hareket etmez. AMB gerim gücünü maksimum ilk 60° lik fleksiyon sonuna kadar koruyabilir^{32-33.} PLB daha deđişken gerim özellikleri gösterir; diz tam ekstansiyonda gergin iken, fleksiyonun son 30°sinde gevşektir. AMB ve PLB farklı diz fleksiyon derecelerinde stabiliteye katkıda bulunurlar. AMB diz hareketleri esnasında ön-arka translasyonun sınırlanmasına katkıda bulunurken, PLB öne tibial translasyonu ve diz rotasyonunu sınırlar^{33, 34.} İzole olarak AMB kesisinde 60° ve 90° de öne tibial translasyon artarken, izole PLB kesisinde 30° fleksiyonda öne tibial translasyon, kombine yükler altında 0° ve 30° de rotasyon miktarı artış gösterir^{35.}

Gabriel ve ark. kadavra dizlerinde yaptıkları çalışmada 134 N kuvvet altında diz 0°, 30°, 60°, 90° felksiyondayken ve 5 Nm internal rotasyon, 10 Nm valgus zorlamalı biyomekanik çalışmaların sonucunda kombine yükler altında, 15°-30° fleksiyon dereceleri arasında

PLB'ye binen yük miktarının arttığı, 60°nin üzerindeki fleksiyon derecelerinde ise AMB'ye binen yükün progresif olarak arttığı göstermiştir³⁶.

Yagi ve ark.³⁷ ve Woo ve ark.³⁸ kadavra dizlerinde yaptıkları ve yayınladıkları çalışmalarda tek band ÖÇB rekonstrüksiyonu sonrası tibianın öne translasyonunda belirgin azalma gözlenirken aynı etkinliğin internal rotasyon ve valgus hareketlerinin kombinasyonunda gözlenmediğini söylemişlerdir.

Sakane ve ark. 1997 yılında yayınladıkları biyomekanik çalışmanın sonuç kısmında; dizin fleksiyon hareketi sırasında tibianın öne translasyon olmasını engelleyen en önemli yapının ÖÇB'nin PLB'si olduğunu ve rekonstrüksiyonda buna ayrı önem verilmesi gerektiğini savunmuşlardır³⁹.

Mea ve arkadaşlarının, tek femoral tünel ve çift femoral tünelle bağ rekonstrüksiyonu yaptıkları kadavra dizlerini biyomekanik olarak karşılaştırdıkları yazılarında, çift femoral tünelle rekonstrükte edilen dizlerde tibianın öne translasyonunun anlamlı derecede daha iyi olduğunu bulmuşlardır⁴⁰.

Tek band ve çift band ÖÇB rekonstrüksiyonları ile yapılan biyomekanik çalışmalar tabloda verilmiştir (Tablo 2.1).

Tablo 2.1: Kadavra dizleri kullanılarak yapılan biyomekanik çalışmalar

Yayımlayan	Tünel, greft, gerginlik, fiksasyon	Ölçüm metodu	Sonuçlar	Tartışma
Yamamoto ve ark. ⁴¹	İki femoral 1 tibial Tünel. AM band için çift ST otogreft. PL band için çift grasilis otogreft. PL band 22 N güç altında 15° fleksiyonda. AM band 22N güç altında 60° fleksiyonda. Femoral fiksasyon endobutton ile, tibial fiksasyon washer ve vida.	Sağlam diz ile karşılaştırma. Diz artrometresi ile 134 N. Güç altında 15° ve 90° anterior translasyon. 15° ve 30° kombine 10 Nm valgus ve 5 Nm internal tibial tork uygulanarak anterior-posterior ve medial-lateral deplasman ölçümü	Anterior yüklenmelerde, 30° fleksiyonda ÇB tekniği ile normal diz arasında fark yok. 15° ve 30° fleksiyonda TB ile ÇB arasında fark yok fakat 60° ve 90° SB tekniği daha fazla internal ve eksternal rotasyona sebep olmuştur.	ÖÇB rekonstrüksiyonunda AM ve PL band iyi bir biyomekanik için gereklidir
Mea ve ark. ⁴⁰	İki femoral tek tibial tünel. Dörde katlanmış STG otogrefti. Yirmi derece fleksiyonda 22 N veya 44 N güç altında. Femoral endo buton, tibial fiksasyon zorlu güç uygulama	Robot simülasyon yardımı ile anterior-posterior laksite ve eksternal tibial torsiyon sırasında bandlara binen yükün ölçümü.	ÇB tekniği normal dize ve 0°, 15° ve 30° derecelerde TB tekniğine göre daha az translasyonel laksite gösterdi. 90° fleksiyonda fark bulunamadı. 0° ekstansiyonda ÇB bandlarına binen yük daha fazla bulunmasına karşın 30° üzerinde fark bulunamadı. 60° ve 90° fleksiyonda bandlar üzerine binen yüklerde ciddi farklılıklar saptandı.	ÇB tekniği daha stabil ve makaslama kuvvetlere karşı TB tekniğine göre daha intakt.
Shibi ve ark. ⁴²	ÇB tekniği tanımladılar.	Diz arthrometrisi ile 20°, 60° ve 90° konvansiyonel 4 tekniği karşılaştırdılar.	ÇB tekniği 20° derece fleksiyonda anterior tibial translasyonu ve rotasyonel laksitenin kontrolünü daha iyi sağladı.	ÇB tekniği normal ÖÇB'ye daha yakındır.
Petersen ve ark. ⁴³ ve Weinmann ve ark. ⁴⁴	İki femoral bir veya iki tibial tünel. STG otogreft ile birlikte tünel arası 3-4 mm köprü. Endo button CL ile femoral fiksasyon, tibial fiksasyon TB için 15° fleksiyonda ÇB için ise PL band 15° , AM band 45° fleksiyonda staple ile tespit edildi.	0°, 30°, 60° ve 90° 134 N anterior tibal yüklenme ve 15° ve 30° ise 5 Nm internal tibial tork ve 10 Nm valgus tork uygulanması	Çift tibial tünel tekniği tek tünel tekniğine göre 0° ve 30° fleksiyonda daha az translasyon gösterdi. Kombine yükler altında çift tibial tünel daha iyi bulundu.	Aynı dizde çift tibial tünel tekniği tek tünel göre daha üstündür.
Yagi ve ark. ³⁷	İki femoral bir tibial tünel . AM band için katlanmış ST otogrefti, PL band için katlanmış grasilis otogrefti. 67 N güç altında 15° fleksiyonda PL band , 60° fleksiyonda AM band fiksasyonu. Femoral fiksasyon endobutton ile, tibial fiksasyon washer ve vida ile.	0°, 30°, 60° ve 90° fleksiyonda 134 N anterior tibial yüklenme, 15° ve 30° fleksiyonda 5 Nm internal tibial tork ve 10 Nm valgus tork kombinasyonu. İn situ band kuvvetlerinin ölçümü.	Tam ekstansiyon ve 30° fleksiyonda ÇB tekniği SB tekniğine göre daha az yer değiştirdi. Rotasyonel güçler altında ÇB tekniği daha intakt bulundu. İn situ greftlere binen yük ÇB da daha fizyolojik bulundu.	ÇB tekniği SB a göre daha fizyolojiktir.

STG Semitendinosus –gracilis, ST Semitendinosus, AM Anteromedial, PL Posterolateral, TB Single bundle, ÇB Double bundle

ÖN ÇAPRAZ BAĞ YARALANMA MEKANİZMALARI

ÖÇB lezyonlarının uzun dönemde diz üzerinde oluşturdukları hasar nedeniyle erken tanı ve tedavisi önemlidir. Hastanın vereceği detaylı anamnez, bağ ile birlikte hasar görmüş diğer yapıların tanısında yardımcı olacaktır (Tablo 2.2). ÖÇB yaralanmaları en sık, diz dış rotasyonda iken valgusa zorlayıcı temas travması şeklinde yaralanmalarla oluşur. Bu tarz yaralanmalar sıklıkla basketbol, futbol, kayak gibi sportif aktiviteler sırasında olur. Çok güçlü bir bağ olmasına karşın, ÖÇB dinlenme halindeki boyunu %5'ten daha fazla gerdirecek bir yüklenme ile karşılaştığında kopar⁴⁵. ÖÇB yaralanması %90 olasılıkla sportif aktiviteler sırasında meydana gelirken, sportif aktivite harici gelişen yaralanmalar (%10) genellikle otomobil veya motorsiklet kazası sonrası gelişmektedir⁴⁶.

Tablo 2.2: Travma oluş mekanizması ve hasara uğrayan yapılar

Mekanizma	Lezyon
Valgus-dış rotasyon	ÖÇB, iç yan bağ, iç menisküs
Hiperekstansiyon	ÖÇB, AÇB, posterior kapsül
Diz fleksiyonda iken direkt darbe	ÖÇB, AÇB
Diz fleksiyonda iken varus-iç rotasyon	ÖÇB, posterolateral köşe
Ayak sabit iken valgus-dış rotasyon	İzole ÖÇB, İYB
Ani durma	İzole ÖÇB, iç veya dış menisküs

Futbol ve basketbol ile ilgilenen sporcularda, ÖÇB lezyonuna genellikle ani yavaşlama ve durma sonrası yön değiştirmek istendiğinde kuadrisepsin kuvvetli bir şekilde kasılması sonrası görülür. Futbolcuların büyük bir kısmında ÖÇB yaralanması, ayak yük altında yere sabit basarken, karşı tarafa yön değiştirilmek istendiğinde gövdenin dönüp bacağın dönememesinden kaynaklanır⁴⁷. Basketbolcularda ÖÇB yaralanması sıklıkla 'rebound'a çıktıktan sonra ayak iç rotasyonda ve diz ekstansiyonda yere düştüklerinde meydana gelir. Kayakçılarda ise mekanizma 2 türdür. Öne düşerken kayağın ön tarafının kara saplanması ve dizi valgus-dış rotasyona zorlaması ile acemi kayakçı yaralanması oluşurken, arkaya düşerken ani olarak kuadrisepsini kasma sonucu kayakların öne doğru oluşturduğu pasif çekme kuvvetlerinin kombinasyonu ile oluşan usta kayakçı yaralanmasıdır⁴⁷.

AMB ve PLB fonksiyonel olarak farklı görevler üstlenmişlerdir, Fu ve arkadaşlarının yapmış oldukları bir çalışmada yaralanma sırasında AMB'nin femoral yapışma yerinden döndüğünü PLB'nin ise daha sıkılıkla bağın orta noktasından koptuğunu veya uzadığını bulmuşlardır⁴⁸. Bu durum göstermektedir ki, gelecekteki yayınlar daha çok band spesifik ÖÇB yaralanması üzerinde yoğunlaşacaktır⁴⁸.

ÖN ÇAPRAZ BAĞ YARALANMASI İÇİN RİSK FAKTÖRLERİ

Son yıllarda daha çok insanın sportif aktiviteyle uğraşmasının sonucu olarak spora bağlı yaralanmalarda artış vardır. Bu yaralanmalar sonrası hastaların sportif yaşamlarına geri dönme isteğinin artmasına bağlı olarak ÖÇB cerrahisi sayısının da artış gözlenmektedir. Sportif aktivite sonrası meydana gelen yaralanmalar 3. dekadın ortalarında daha sık rastlanırken sportif nedenlere bağlı olmayan yaralanmalara daha sıkılıkla 4. dekadın üçüncü çeyreğinde rastlanmaktadır.

Ülkemizde daha çok hobi olarak oynanan suni çimen (halı saha) zemindeki futbol karşılaşmaları sonrasında yaralanmalar daha sıkılıkla görülmektedir. Bunun sebebi yüksek sürtünme kuvvetidir⁴⁹⁻⁵¹. Powel ve arkadaşları 1992 yılında yayınladıkları çalışmada suni çimen ve doğal çimende amerikan futbolu oynayan sporcuların yaralanma risklerini karşılaştırdılar. Sonuçta suni çim sahadada oynayan futbolcuların yaralanma riskini anlamlı derecede yüksek bulmalarına⁴⁹ karşın ciddi yaralanmaların çim sahadada olabileceğine ilişkin yayınlar mevcuttur⁵⁰.

İndekse girmiş dergiler arasında ÖÇB yaralanmasının isidansı ve risk faktörlerine ilişkin bir tarama yapıldığında karşımıza 850'den fazla makale çıkmaktadır. Bunlar arasında en popüler olan risk faktörleri cinsiyet, zemin, çentik ölçümleri, yapılan spordur. Bu makalelerden çıkan sonuçlar aşağıdaki tabloda verilmiştir (Tablo 2.3).

Tablo 2.3: ÖÇB yaralanmasında risk faktörleri ve artış oranları

Risk Faktörü	Risk Artışı
Bayan Sporcu ⁵²	Kadın erkek oranı 9:1 dur
İnterkondiller çentik genişliği ⁵³	İnterkondiler çentiği 15 mm'nin altındaki sporcularda 5 kat artmış risk
Bayanlarda menstrüel döngünün ovülatuar fazı ⁵⁴	% 86 risk artışı
Yüksek kontakt gerektiren sporlar (basketbol ve futbol) ⁵⁵	Diğer sporlara göre 3,5 kat risk artışı
Futbol ve basketbolda hücum oyuncusu ⁵⁶	Savunma oyuncularına göre 3/2 risk artışı

Diz stabilitelelerini primer olarak bağlar yardımı ile sağlamaları ve dizin stabilitesini sağlayan esas kas grubunun erkeklerden farklı olarak quadriceps olması, bayanların aynı spor saatinde erkeklere oranla daha sık yaralanmasına sebep olmaktadır⁵⁸.

Anderson ve ark. 100 liseli basketbol oyuncusu ile yaptıkları çalışmalarında, sporcuların vücut yağ analizleri, kas kuvvet değerlendirmesi, manyetik rezonans görüntüleme ile interkondiller çentik ölçümü ve ÖÇB enine kesit ölçümünü yaptıkları çalışmada bayan sporcuların ÖÇB boyutlarının erkeklere göre daha küçük olduğu bulundu, interkondiler çentik genişlik indeksinde ise cinsiyetler arası bir farklılık bulunmadığını saptamışlardır. Makalenin sonuç bölümünde bayan sporcuların dizindeki sertlik ve kas kuvvetinin boyut olarak erkeklere göre daha küçük olan ÖÇB'ye binen yükü artırdığı sonucuna varmışlardır⁵⁹.

Adachi ve ark yapmış oldukları bir çalışmada, 37 bayan sporcuda menstrüel siklus ile non-contact ÖÇB yaralanması arasındaki ilişkiyi araştırmıştır. ÖÇB yaralanmasına menstrüel siklusun ovulatuvar fazında daha sık rastlandığını saptamışlar, bunun nedeninin ise ÖÇB'lerindeki fibroblastlarda yer alan östrojen reseptörlerinin olabileceğini söylemişlerdir⁶⁰.

ÖN ÇAPRAZ BAĞ YARALANMASINDA TEDAVİ

ÖÇB rüptürü tanısı alan bir hastanın tedavisini düzenlemeden önce, yaralanmanın doğal seyirinin iyi bilinmesi gerekir. Bunun da en iyi yolu daha önce bağ yaralanması olan ve tedavi edilmemiş hastaları gözden geçirmektir. Gonartroz, dizde instabilite, menisküs lezyonları, osteokondral lezyolar ÖÇB yaralanması sonrası tedavi edilmemiş hastalarda en sık rastlanılan, nedenlerine yönelik çalışmaların halen devam ettiği komplikasyonlardır⁶¹⁻⁶³.

Gonartroz ÖÇB yaralanması sonrasında uzun dönemli komplikasyonların en önemlisidir⁶⁴. Görüş birliği olmamasına rağmen genel kanı; proprioepsiyonun bozulmasına eşlik eden instabilitenin, diz eklemi üzerine anormal stresler bindirmesine sebep olduğu şeklindedir⁶⁵. Sonuçta oluşan kıkırdak hasarı ve menisküs dejenerasyonu gonartroz için zemin hazırlar. Tedavi edilmemiş ÖÇB lezyonu sonrasında direkt grafide çeşitli oranlarda (%20-88) dejenerasyonu gösteren çok sayıda çalışma vardır⁶⁶⁻⁶⁹. Yine bu çalışmalar gonortroz riskinin geçen zaman ile korele olduğunu söylemektedir. Ancak ÖÇB'nin rekonstrükte edilmesinin oluşabilecek gonortrozu tam olarak önlediği ispat edilememiştir⁷⁰. Çünkü oluşan gonartrozun kopan ÖÇB'denmi yoksa oluşan menisküs dejenarasyonundanmi kaynaklandığı hala bir tartışma konusudur⁷⁰.

Neyet ve ark. sadece parsiyel menisektomi yapılan 93 ÖÇB yetmezliği olgusunun %65 inde 30 yıldan önce eklem dejenerasyonu geliştiğini, ilerleyen dönemlerde bu oranın %86'ya kadar yükseldiğini belirtmişlerdir⁷¹. Aynı çalışmada, ÖÇB'si sağlam olan 102 hastaya sadece parsiyel menisektomi yapmışlar, 30 yıldan önce %35 oranında dejenarasyon bildirmişlerdir⁷¹. Bu çalışma göstermektedir ki stabil dizdeki menisektomi bile uzun dönemde, yüksek oranda dejenerasyona sebep olurken, instabil dizlerde bu oranın yüksek çıkması normaldir. Ancak Daniel ve ark.'nın yayımladığı, tartışmaları farklı bir boyuta taşıyan çalışmasında; sadece ÖÇB rekonstrüksiyonu yapılmış dizlerde radyolojik ve sintigrafik olarak rekonstrüksiyon yapılamayan dizlere göre daha yüksek oranda dejenerasyon bulunmuştur⁷². Buna karşın ÖÇB yetmezliği olan hastalarda sintigrafi ile gösterilebilen, periartiküler osseöz metabolik aktivite artışı vardır⁷³. Operasyon sonrası dönemde artmış sintigrafik aktivite daha önceki travmaya sekonder olabilirken, hastanın stabil hale gelen dizini daha çok zorlamasındanda kaynaklanabilmektedir⁷³.

Gonartrozun belkide en önemli belirleyicisi olan menisküs lezyonlarının akut ÖÇB yaralanması ile % 86'lara varan oranda birlikteliği gösterilmiştir⁷⁴⁻⁷⁶. ÖÇB yetmezliğinde dizin stabilitesinin sağlanmasına katkıda bulunan bu yapılarda oluşacak hasarlar, doğal seyri büyük oranda etkilemektedir. Akut dönemdeki hasarlar sıklıkla dış tarafta iken, instabilite kronikleştikçe iç menisküs lezyonlarına daha sıklıkla rastlanır⁷⁷. Çalışmalar göstermiştir ki instabilitenin süresinin uzaması menisküslerdeki hasarı artırmakta ve tamir şansını azaltmaktadır⁷⁸. ÖÇB rekonstrükte edilmeden yapılacak total menisektomilerin instabilite ve kıkırdak hasarı üzerine olan etkileri şüphesiz çok daha fazla olacaktır. Ancak parsiyel menisektomilerin etkinliği konusundaki tartışma halen devam etmektedir. Rekonstrüksiyon ile birlikte yapılan bağ tamirlerinin kemik iliğindeki büyüme faktörlerine bağlı olarak iyileşmede daha olumlu sonuçlar vermesi menisküsün tamiri için daha fazla çaba sarfedilmesini sağlamıştır⁷⁹.

ÖÇB'de bulunan, proprioepsiyonu sağlayan sinir sonlanmaları ve mekanoreseptörler sayesinde diz eklem hareketlerinin koordineli bir şekilde devam ettirilmesini sağlar¹⁸. ÖÇB'nin hasarlanması durumunda bu koordinasyon bozulur ve laksite artar. Rekonstrükte edilmiş bağlarda mekanoreseptör varlığını kanıtlamaya yönelik çalışmalar devam ederken^{80, 81}. Risberg ve ark.'nın 1. yılın sonunda ÖÇB'si rekonstrükte edilen diz ile sağlam diz arasında proprioepsiyon duyusu açısından fark bulunmadığını belirten araştırması, bir taraftan proprioepsiyon egzersizlerinin ÖÇB lezyonu olan hastalardaki önemini ortaya koyarken, zaten proprioepsiyonu her iki dizde de bozuk hastaların bu travmaya daha sık maruz kaldıkları tezini ortaya atmıştır⁸¹.

Tartışmanın bir başka boyutu ise her ÖÇB rüptürünün rekonstrükte edilip edilmeyeceğidir. Cerrahideki temel amaç normal diz kinetiğini ve stabiliteyi sağlamak, dizin işlevsel kapasitesini artırmak, diğer anatomik yapıları koruyarak yeni yaralanmaların önüne geçmek, yaralanma öncesindeki güç, hareket açıklığı ve fonksiyonları yeniden kazanmaktır⁸³. Bir çok cerrah tarafından kabul görmüş mutlak endikasyonlar (Tablo 2.4) dışında kalan gurupla ilgili kararı cerrah ve hasta birlikte karar vermelidir.

Tablo 2.4 : ÖÇB cerrahisi için mutlak endikasyonlar.

Cerrahi Endikasyonlar
Genç hastalar
Zorlayıcı spor yapan ve aktivitesine devam etmek isteyenler
Profesyonel sporcular
ÖÇB lezyonu ile birlikte menisküs lezyonu olanlar
Kombine bağ yaralanması olan hastalar

Cerrahi kararını vermede en önemli kıstaslar yaş, fiziksel aktivite ve hastanın sosyokültürel durumudur⁸³. Sedanter yaşam süren ve sportif aktivitede bulunmayan hastaların zaman içerisinde kaslarında atrofi ve bağ gerim güçlerinde azalma meydana gelmektedir. Bu hastalar zaten sedanter bir yaşam sürdürdüklerinden ÖÇB yaralanması sonrası instabilite şikayetleri daha az olacaktır. ÖÇB'nin yüklenmeye karşı koyabilme yeteneği 5. dekada normalin %70'i kadar iken, 7. dekada bu oran %30'lara kadar gerilemektedir⁸⁴. Elli yaşın üzerindeki hastalarda greft kemik bütünleşmesinde gecikme, otogreftlerin primer gerim güçlerinin azalması, artrofibrozis olasılığı, osteoartrit bulgularında artış, dejeneratif değişikliklere bağlı işlevsel yetersizlikler, düşük aktivite düzeyi, rehabilitasyonda yaşanan güçlükler rekonstrüksiyonu zorlaştıran en önemli faktörlerdir. Bu zorluklara karşın 50-60 yaş arası ÖÇB'si rekonstrükte edilen hastalar üzerinde yapılan bir çalışmada, başarısız sonuçların en önemli sebebinin preoperatif dönemde zaten var olan Grade 3-4 osteoartrit olduğu sonucuna varılmıştır^{85, 86}.

Bir diğer önemli konuda hastanın sportif aktivite düzeyidir. 2001 yılında yayınlanan bir çalışmada yıl içinde 50-200 saat 1. ve 2. düzeyde zorlayıcı sportif aktivite yapanlarda (futbol, basketbol, kayak) ve ayrıca yapılan enstrümanlı ölçümler sonrası, karşı tarafa göre maksimum 7mm'den fazla öne kayma gösteren hastaların ön çapraz bağ cerrahisine gereksinimleri olduğu bildirilmiştir⁸⁷.

ÖÇB yaralanmasına eşlik eden bağ ve menisküs yaralanmaları, bunların tamiri ve zamanlaması, tedavi süresini ve seçeneklerini etkileyen diğer parametrelerdir.

KONSERVATİF

İlk ÖÇB tamirinin yayınlanmasının üzerinden geçen 100 yılı aşkın sürede edinilen tecrübe, son çeyrek asırdaki teknik üzerine olan gelişmeler ve yapılan yayınlar hala ÖÇB rekonstrüksiyonu cerrahisinin diz eklemine geleceği üzerine olan etkileri konusundaki tartışmaları sona erdirememiştir. Greftin yapısı ve çeşidi ile ilgili sorunlar, tespit materyallerinin yetersizliği, uygunsuz pozisyonda yerleştirilmiş greftlerin, erken dönemdeki başarısızlık oranlarının tecrübesiz ellerde yüksekliği ve cerrahi endikasyonu kesin olmasına rağmen ameliyatı kabul etmeyen hastaların varlığı cerrahinin tek seçenek olmaması gerektiğinin ispatı niteliğindedir. Diz ve çevresi ile ilgili biyomekanik, kinematik ve fonksiyona ilişkin bilgilerin artmasıyla rehabilitasyon programlarında da iyiye doğru belirgin gelişmeler gözlemlenmeye başlamıştır. Rehabilitasyon programının da hedefi; cerrahi tedavinin dizin aktivite öncesi sahip olduğu yetiyi, instabiliteye bağlı sekonder yaralanmalar oluşmadan vade meydana gelebilecek dejenartif değişiklikleri minimum seviyede tutma amacından farklı değildir.

‘Kimleri konservatif takip edebiliriz?’ sorusunun cevabı; mutlak cerrahi endikasyonu olan hastalar dışındaki her hasta olarak verilebilir. Konservatif tedavi sırasında instabilite ataklarının yol açtığı kıkırdak ve menisküs hasarlanmalarına bağlı radyolojik olarak saptanan dejenaratif artrit bulgularının, sintigrafik çalışmaların başlaması ile birlikte postoperatif dönemdeki dizlerde de gösterilmesi, cerrahinin de çok masum olmadığını bir ispatıdır.

Genç erişkin ve epifiz hattı açık immatür hastaların yüksek aktivite düzeyi ve bunu devam ettirme isteklerinden dolayı cerrahi tedavi bu hastalar için daha iyi bir seçenektir. Fizyolojik olarak orta yaş ve üzeri hastaların sportif aktivite alışkanlıkları değişmektedir. Bu hastalar kendilerine önerilen spor yoğunluğunu azaltma ve rehabilitasyon programlarını daha kolay kabul etmektedirler. Buss ve ark. 30 yaş üstü sedanter yaşam tarzına sahip hastaları 46 ay süreyle takip etmiştir. Bunların %48’inde mükemmel sonuç alınırken, %47’sinde ise semptomların cerrahi gerektirmediği sonucuna varılmıştır⁸⁸. Şayet hasta aktivite düzeyini düşürmeyi, ve az da olsa menisküste yaralanma riskini kabul ediyorsa konservatif tedaviden fayda görme ihtimali yüksektir⁸⁸. Ciccotti ve ark. ÖÇB yaralanması olan 40-60 yaş arası olguları 7 yıl konservatif olarak izlemişler ve sonuçların genç hastalara oranla daha iyi olduğunu bildirmişlerdir. Bu çalışmalardan yola çıkarak orta ve

ileri yaş gurubunun tedavisinde önceliğin konservatif olması gerektiği sonucuna ulaşılabilir⁸⁹.

Kısmi ÖÇB yaralanması olan hastaların konservatif tedaviden tam kat rüptürü olan hastalara göre daha fazla fayda gördüğü yapılan çalışmalarda gösterilmiştir. Ochi ve ark. 169 ÖÇB rüptürü olan hastaya uyguladıkları artroskopi sonrası yaralanmaların 17'sinin (%10) parsiyel yaralanma olduğunu gördüler. Onyediyi hastanın 13'ünde sadece AMB yırtığı, 4'ünde ise PLB hasarlanması saptadılar⁹⁰. Sonuç olarak bağın %50'den çoğu korunmuş olan ya da, enstrümanlı ölçümlerde stabil veya pivot-shift bulgusu negatif olan hastalar konservatif tedaviye daha yatkındırlar⁹¹.

İnstabilite gelişmesi daha çok ikincil yapıların diz üzerindeki etkinliğine bağlıdır. Muayenede ve günlük yaşantısında laksitesi olmayan hastalar rehabilitasyon programından daha çok fayda görürken, günlük yaşamında merdiven inip çıkarken ve ani dönüşlerde instabilitesi olan hasta cerrahiye adaydır.

Eşlik eden yaralanmalar tedavi kararını etkileyebilecek diğer bir faktördür. ÖÇB yaralanmasıyla birlikte olan menisküs yırtıkları, arka çapraz bağ ve posterolateral köşe yaralanmaları hastanın konservatif tedaviden fayda görme ihtimalini azaltır. Bu yaralanmalar ÖÇB rekonstrüksiyonu ile birlikte aynı seansta tedavi edilebilir. Akut dönemde travma sebebiyle, geç dönemde ise instabiliteye bağlı gelişen kıkırdak lezyonları hem konservatif hem de cerrahi tedavi sonrası dejenerasyon gelişmesinin en önemli sebebidir. Konservatif takipte ilerleyen dönemde gelişen osteoartritte instabilite suçlanırken, cerrahi tedavi sonrası gelişen dejenerasyonda hastanın stabil dizine güvenerek yapmış olduğu yüksek düzeyli sportif aktivitenin primer rol oynadığı düşünülmektedir⁹².

Wolfgang ve ark. 1963-1965 yılları arasında Batı Alman Olimpik Milli Takımda yer almış, ÖÇB lezyonu konservatif takip edilmiş ve travma sonrası 6-14 hafta sonra sportif yaşamlarına geri dönmüş, 19 hastayı 35. yılın sonunda tekrar geri çağırmıştır. İlk 10 yıl bu hastaların artroskopik menisektomi oranı %79, 20. yılda %95 olarak bulunmuştur. Menisektomilerin %68'i medial menisektomi %37'sinde lateral menisektomi olarak saptanmıştır. Artroskopi yapılan bu hastaların %68'sinde Grade 4 kondral lezyon saptanmıştır. En ilginç sonuç ise 35 yılın sonunda 19 hastanın 10'una total diz protezi yapılmış olmasıdır⁹³.

İster konservatif ister cerrahi planlanacak olsun, akut dönemde ÖÇB lezyonu olan hastaya yaklaşım aynı olmalıdır. Burada amaç diz eklemindeki yangının giderilmesi, hareket genişliğinin kazanılması, kas kontrolünün sağlanması, eşlik eden bağ ve menisküs hasarlarının saptanması ve diz eklemine yaralanmalardan korunmasıdır. Akut ÖÇB yaralanmalarına %75 oranında hemartroz eşlik etmektedir⁹⁴. Genel kanı tedavinin gecikmesinde rol oynayabilecek, aktif ekstansiyonu engelleyen, semptomatik hemartrozun boşaltılması yönündedir. Erken dönemde uygulanacak soğuk uygulama, NSAİD ve diz hareketlerinde kısıtlamalar bu periyodun daha kısa ve sorunsuz atlatılmasına yardımcı olacaktır. Eklem hareketlerini kısıtlamada fonksiyonel dizlikler daha fazla tercih edilmelidir⁹⁵. Enflamasyon evresini takip eden Fibroplazi evresinde dize düşen yük miktarı yavaş yavaş artırılırken aşırı yük vermekten kaçınılmalı, eklem hareket açıklığında diğer diz örnek alınmalıdır. Fibroblast proliferasyonu ve artmış kollojen sentezi ile karakterize bu evrede eklem hareket açıklığı normal sınırlara ulaştığında, germe egzersizleri ve pasif patella mobilizasyonu ile destek dokudaki kazanım kalıcı hale getirilmeye çalışılır⁹⁵.

CERRAHi

Cerrahi endikasyonu olan hastalarda cerrahın karar vermesi gereken en önemli konulardan biri zamanlamadır. Yaralanmadan hemen sonraki ilk 3 hafta akut, 4-12 haftalar arası subakut, 13. haftadan sonraki dönem ise kronik dönemdir. Cerrahiden hastanın daha fazla yarar görebilmesi için instabiliteye bağlı sekonder yaralanmalar oluşmadan önce rekonstrüksiyonun yapılması konusunda görüş birliği vardır. Akut dönemde yapılan rekonstrüksiyonlarda artrofibrozis olarak adlandırılan ve ilerleyen dönemlerde diz eklem hareketlerinde kısıtlılık ile birlikte seyreden komplikasyonun görülme oranı sıktır. Cerrahi için enflamasyonun gerilemesi, ödemin azalması ve normale yakın diz eklem hareketinin kazanılması beklenmelidir⁹⁶. Doral profesyonel sporculara erken dönemde cerrahi yapılması gerektiğini savunurken⁹⁷, 3 haftadan önce yapılan cerrahilere ilişkin olumlu yayın sayısı azdır^{98, 99}. Ancak başka bir sebepten hastanın dolaylı dizine cerrahi girişim yapılacaksa veya hasta geçen zamanı tolere edemeyecekse riskler gözönünde bulundurularak cerrahiye karar verilebilir.

Bottoni ve ark. yayınladıkları prospektif çalışmada 34 hastayı yaralanmadan sonra ortalama 9 gün (2-17 gün), 35 hastayı ise ortalama 85 gün (185-869 gün) sonra opere

ederek erken dönemde diz hareket açıklıkları, diz skorları ve KT-1000 laksite ölçümlerine bakmışlar ve her iki grup arasında bir fark bulamamışlardır¹⁰⁰.

ÖÇB yaralanmasına genellikle menisküs ve dizin diğer bağ yaralanmaları eşlik eder. ÖÇB tamiri sonrası uzun dönemde dizin fonksiyonlarını belirleyen yapıları araştıran Cohen ve ark. yayınladıkları 62 hastalık seride, ÖÇB rekonstrüksiyonu yapılan 62 hastayı 10 ve 15 yıl sonra geri çağırmışlardır. Menisektomi yapılan tüm dizlerde dejenerasyon bulgularına rastlamışlardır. Stabil dizde fonksiyonu etkileyen en önemli yapının menisküsler olduğu sonucuna varmışlardır¹⁰¹.

Ek yaralanmalar cerrahi ile ilgili stratejileri ve zamanlamayı değiştirmeyi gerektirir. Aşağıdaki tabloda (Tablo 2.5) eşlik eden yaralanmalar ve cerrahi deki planlamalar verilmiştir.

Tablo 2.5: ÖÇB ile birlikte olan yaralanmalar için cerrahi planlama

Hasar gören yapılar	Cerrahi Plan
ÖÇB+AÇB+dış yan bağ	3-10 gün içinde bağ rekonstrüksiyonları ve lateral kompartman tamiri
ÖÇB+AÇB+iç yan bağ posterolateral köşe	3-10 gün içinde bağ rekonstrüksiyonları ve medial taraf tamiri
ÖÇB+AÇB+iç yan bağ	Dizlik içinde 2 hafta takip sonrasında hareket başlanır. Diz eklem hareketlerini kazanınca bağ rekonstrüksiyonları yapılır.
ÖÇB+AÇB	Yumuşak doku iyileşmesi sağlandıktan ve diz eklem hareketleri kazanıldıktan sonra 4-6 hafta içinde cerrahi

Cerrahin karar vermesi gereken diğer konular; kullanılacak greftin niteliği (allogreft veya otogreft), otogreft kullanılacaksa greftin nereden alınacağı (BPTB veya hamstring), tespit materyalleri (biyobozunur ve metal implantlar) ve cerrahi tekniktir (tek band veya çift band). Şu hiçbir zaman unutulmamalıdır ki en anatomik ve en iyi yöntemle ilgili bir çok yayın olmasına karşın cerrahın tecrübeli olduğu teknik ve materyali tercih etmesi gerekliliği yadsınmaması gereken bir durumdur.

TEK BAND MI ÇİFT BAND MI?

“Neden tek band bağ rekonstrüksiyonu yerine çift band bağ rekonstrüksiyonuna gerek duyuldu?” sorusu bu konu başlığı altında cevaplanması gereken ilk sorudur. Bu sorunun cevabı yıllar içinde giderek artan ÖÇB biyomekanik çalışmalarında saklıdır. Tek band bağ rekonstrüksiyonlarında sadece AMB’ye yönelik cerrahi uygulanırken PLB’ye yönelik bir girişimde bulunulmamaktaydı. Biyomekanik başlığı altında da bahsedildiği üzere PLB’nin en önemli görevlerinden biri tam ekstansiyonda transvers plan rotasyonel stabiliteyi sağlamaktır¹⁰²⁻¹⁰⁵. Son yıllarda giderek artan çalışmalar göstermiştir ki tek band rekonstrüksiyonlar yürüme, merdiven inme, ani yön değiştirme, yokuş aşağı koşma gibi durumlarda dizin rotasyonel kontrolünü istenilen seviyede sağlayamamaktadır¹⁰⁶⁻¹⁰⁹ (Tablo 2.6). Bunun üzerine tek band bağ rekonstrüksiyonuna göre daha anatomik ve stabiliteyi sağlamada daha üstün olduğu idda edilen her iki bandın ayrı ayrı rekonstrükte edilmesi fikri ortaya atılmış ve birçok teknik önerilmiştir.

Tablo 2.6: Tek band ÖÇB rekonstrüksiyonu yapılan hastalarda in vivo biyomekanik çalışmalar

Yayımlayan	Konu	Karşılaştırma	Tek band tekniği	Hareket	Ölçüm metodu	Sonuç
Georgeolis ve ark.¹⁰⁶	Tek dizine ÖÇB rekonstrüksiyonu yapılan ve diğer dizi ile laksite farkı 3 mm den az ve eşit olan, 30 ± 16.9 hafta takip edilen 21 hasta	On sağlıklı ve 13 ÖÇB rüptürü olan hasta	BPTB otogreft ve interferans vidası ile fiksasyon	Yürüme	50 Hz, 6 kamera ve üçboyutlu hareket analizi	Gruplar arasında fleksiyon-ektansiyon, abduksiyon-addüksiyon ve internal-eksternal rotasyon farkı bulunamadı. ÖÇB defisiti olan grup en fazla 9.6 ± 8.7° internal tibial rotasyon yaparken, bağı rekonstrükte edilen grup 0.3 ± 9.9° kontrol grubu ise 3.6 ± 6.2° yapmıştır
Ristanis ve ark.¹⁰⁷	Tek dizine ÖÇB rekonstrüksiyonu yapılan ve 10 ay takip edilen 20 hasta	Sağlıklı 15 kişi ve yaralanmamış diğer dizler	BPTB otogreft ve interferans vidası ile fiksasyon	Yürüme, merdiven inme ve 90° de pivot	50 Hz, 6 kamera ve üçboyutlu hareket analizi	Sagittal planda fark bulunamamıştır. Tibial internal-eksternal rotasyon hareket aralığı ÖÇB rekonstrüksiyonu yapılan hastalarda kontrol gurubu ile karşılaştırıldığında daha fazla bulunmuştur.
Tashman ve ark.¹⁰⁸	Tek band ÖÇB rekonstrüksiyonu sonrası 4-12 ay takip edilen 6 hasta	Yaralanmamış diğer dizler	Dört hastaya dörde katlanmış STG otogrefti, 2 hastaya BPTB otogrefti. İnterferans vidası ile fiksasyon. Üç hastaya eşzamanlı menisektomi veya tamir	Yokuşaşağı koşma	250 hz, 6 kamera ve üçboyutlu stereoradyografik hareket analizi	Tibianın öne translasyonu benzerdir. Rekonstrükte edilen dizlerin eksternal rotasyona daha çok gittiği 3.8° ± 2.3° ve de daha çok addüksiyona gittiği 2.8° ± 1.6° saptanmıştır.
Ristanis ve ark.¹⁰⁹	Tek taraflı ÖÇB rokonstrüksiyonu sonrası 24 ± 11 ay takip edilen 11 hasta	Onbir ÖÇB rüptürü olan hasta ve 11 sağlıklı kişi	BPTB otogreft ve absorbe olabilen interferans vidası ile fiksasyon	Zıplama, pivot ve yürüme	50 Hz, 6 kamera ve üçboyutlu hareket analizi	Opere edilen grup ile kontrol grupları arasında fark bulundu
Ristanis ve ark.¹¹⁰	Tek taraflı ÖÇB rekonstrüksiyonu sonrası 2 yıl takip edilen 9 hasta	Daha önce ÖÇB rekonstrüksiyonu 9 hasta ve 10 sağlıklı kişi	BPTB otogreft ve absorbe olabilen interferans vidası ile fiksasyon	Yürüme, merdiven inme ve 90° de pivot. Zıplama	50 Hz, 6 kamera ve üçboyutlu hareket analizi	Dizler arasında herhangi bir farklılık saptanamamıştır. ÖÇB defisiti olan tibial torsiyon daha fazla bulunurken. İki yıl önce bağı rekonstrükte edilen hastaların tibial torsiyonlarının artmakta olduğu bulundu

BPTB bone-patellar tendon-bone, STG Semitendinosus-gracilis

Mea ve ark¹¹¹ kadavra dizlerinde dörde katlanmış semitendinosus-gracilis (STG) otogrefti kullanarak iki femoral tünel bir tibial tünel ile yaptıkları çift band ÖÇB onarımı yapılan biyomekanik çalışmada, iki femoral tünelin tek tünele göre öne tibial translasyonel laksitenin kontrolünü daha iyi sağladığını bulmuşlardır. Transvers planda rotasyonel stabilitede bir farklılık saptayamadılar. Shibi ve ark¹¹² kadavra dizlerinde tek band ve anatomik çift band ÖÇB rekonstrüksiyonunu anterior tibial translasyonel stabilite açısından karşılaştırmıştır. Her iki teknikte diz 60° ve 90° fleksiyonda eşit derecede stabiliteyi sağlarken diz 20° fleksiyona getirildiğinde çift band tekniğinin stabiliteyi daha iyi sağladığı bulunmuştur. Anatomik çift band tekniğine ilişkin yapılmış cerrahi teknik ve klinik çalışma çalışmaları ve sonuçları aşağıdaki tabloda verilmiştir (Tablo 2.7).

Yasuda ve ark.¹²⁸ STG otogrefti kullanılarak aynı cerrah tarafından 3 farklı teknikte opere edilen 72 hastayı 2 yıl izlemişlerdir (Grup I = Tek band transtibial tünel metodu, Grup II = Tek tibial iki femoral tünel, Grup III = iki femoral iki tibial tünel). Klinik anlamda bir fark bulamamışlar da, 30° fleksiyonda 3. grubun 2. gruba göre, 2. grubun ise 1. gruba göre daha az miktarda öne translasyon gösterdiğini saptamışlardır. Yine 3. grup diğer gruplara göre daha az pivot shift laksitesi göstermiştir. Giron ve ark.³³ 3 farklı çeşit çift band bağ rekonstrüksiyonu tekniği tanımlayarak 12 ay takip etmişlerdir [Grup A = Tek band Grup B = Çift band (tek tibial iki femoral tünel) Grup C = Çift band (İki femoral iki tibial tünel)]. Sonuçta klinik olarak teknikler arasında bir farklılık saptayamamışlardır.

Power ve ark¹²⁹ sentetik polietilen fibriler ile çift band bağ rekonstrüksiyonu yapılan hastalar ile tek band yapılanlar arasında, 3. ayın sonunda eklem hareket açıklığı, ön-arka laksite bakımından anlamlı bir farklılık olmadığı sonucuna varmışlardır.

‘Daha iyi bir stabilite elde etmek için çalışırken, dize daha mı fazla zarar veriyoruz?’ sorusunu kendine soran Radford ve ark.¹³⁰ canlı koyunlarda 6 aylık takip raporlarını yayımlamışlardır. Çift band rekonstrüksiyonu ile daha anatomik bir yapı elde ederken, medial femoral kondilde daha fazla dejeneratif değişiklik saptamışlardır.

Tablo 2.7 Cerrahi teknik ve klinik çalışmalar

Yayımlayan	Tünel, greft, gerim gücü, tespit yöntemi	Karşılaştırma / değerlendirme	Klinik Sonuç
Muneta ve ark. ¹¹³	İki femoral iki tibial tünel. ST ve grasilis otogreftleri 30° fleksiyonda maksimum manuel gerim altında. Femoral taraf endobuton ile tibial taraf vida ve destekler.	Zarar görmemiş diğer diz hareket açıklığı, patellofemoral öğütme, laksite, izokinetik testler	İstatistiksel açıdan fark bulamamışlardır
Kubo ve ark. ¹¹⁴	Bir femoral ve bir tibial tünel. AM band için BPTB otogreft, PL band için ST otogrefti. Tespit maksimum güçte ve 20° fleksiyonda. Femoral taraf tespiti BPTB grefti için endobuton ST grefti için staple. Tibial tespit için interferans vidası. Kendisi yeni bir teknik tanımlamıştır	Zarar görmemiş diğer diz. Arthrometre	Üç hastada normal diz stabilitesi, bir hastada orta derece ligament laksitesine rastlandı
Yagi ve ark. ¹¹⁵		İzole tek band AM band ve izole tek band PL band rekonstrüksiyonu. IKDC skoru, diz arthrometresi, üçboyutlu elektromanyetik sensörler yardımı ile pivot shift testi karşılaştırılması	İKDC skorlamasında ve diz arthrometrisinde fark bulunmadı. Çift band tekniğinde femoral-tibial pivot shift hızının daha düşük olduğunu saptadılar.
Giron ve ark. ¹¹⁶	A grubunda transtibial teknikle tek band (Femura endobuton, tibiaya washer). B grubunda transtibial yaklaşımla ve çift band tekniği ile bir tibial ve iki femoral tünel. Femura 2 endobuton, tibiaya washer ve vida. C grubunda iki femoral ve iki tibial tünel. STG otogrefti tam ekstansiyonda tespit edilir.	İKDC skorlaması, pivot shift testi, diz arthrometresi ile karşılaştırma	İKDC Skor sonuçları A grubunda: 81 B grubunda: 76 C grubunda: 89. Translasyon, pivot shift ve hareket açıklığı açısından fark bulunmadı. C grubunda sonuçlar diğer gruplara göre daha iyi çıktı.
Hamada ve ark. ¹¹⁷	İki femoral bir tibial tünel. ST veya STG otogrefti maksimum gerim altında 20° fleksiyonda tespit edilir. Tespitte femoral tarafta endobuton, tibial tarafta vida tespiti.	Zarar görmemiş diğer diz ve tek band hastaları. IKDC diz skorlama sistemi, diz arthrometresi ve izokinetik testler ile karşılaştırma	Tek band ile çift band grubu arasında anlamlı bir fark bulunamadı. Çift band grubu stabilite açısından daha iyi bulundu.
Marcacci ve ark. ¹¹⁸	Kendisi yeni bir teknik tanımlamıştır	Hamstring tendonu kullanılarak tek band rekonstrükte edilen hastalara IKDC skorlama sistemi, diz arthrometresi, izokinetik testler, radyografi ve Lysholm skorlaması kullanmıştır	Çift band grubunun IKDC skoru daha iyi çıktı. Tek band ile karşılaştırıldığında spora dönüş daha erken oldu
Tortikusa ve ark. ¹¹⁹	İki femoral tünel, bir tibial tünel. ST veya STG otogrefti femurda endobuton ile tibiada vida ile tespit	Ön çekmece testi	Çift band grubu stabiliteyi tek band grubuna göre daha iyi sağladı
Aglietti ve ark. ¹²⁰ Giron ve ark. ¹²¹	Birinci grupta tibia ve femurda tek tünel (tek insizyon, transtibial teknik, femura endobuton, tibiaya washer). İkinci gruba iki tibial tünel ve femoral tünel (tek insizyon, transtibial teknik, femura endobuton, tibiaya washer ve staple). Üçüncü grupta iki femoral ve tibial tünel (içift insizyon dıştan-içe tekniği, interferans vidası ve staple ile femoral fiksasyon, kemik köprü ve interferans vidası ile tibial tespit).	Grupları karşılaştırmada diz arthrometresi subjektif değerlendirme için IKDC, KOOS ve pivot shift	Üçüncü grup birinci gruba göre ön-arka stabiliteyi ve pivot shift stabilitesini daha iyi sağladı
Siebold ve Dehler ¹²²	İki femoral ve iki tibial tünel. İkiye katlanmış ST otogrefti. Tespit yöntemi belirtilmemiş.	Tek band grubu. Karşılaştırmak için subjektif IKDC, Lysholm ve Cincinatti diz skorlama sistemi, diz arthrometresi, pivot shift ve hareket açıklığını kullanmış	Birinci yılın sonunda çift band grubu translasyonel stabiliteyi ve pivot shift stabilitesini daha iyi sağladı.
Otsubo ve ark. ¹²³	İki femoral ve iki tibial tünel. İkiye katlanmış ST otogrefti. Tespit yöntemi belirtilmemiş.	Zarar görmemiş diğer diz ile laksiteyi karşılaştırmış beraberinde artroskopik greft morfolojisinde değerlendirmiştir.	Ameliyat sonrası onyedinci ayda tüm hastaların pivot shift testleri negatif olarak bulundu. Artroskopik değerlendirmede ise AM bandlarının hepsi sağlam iken, PL bandlarının %12 si femoral tünel girişi yerinde hasarlanmış olarak saptandı.
Yashuda ve ark. ^{124, 125}	İki femoral ve iki tibial tünel. AM band için ST otogreftinin yarısı ve grasilis tendonu, PL band için ST greftinin diğer yarısı. AM band 40 N gerim altında, PL band 20 N gerim altında. Femoral taraf endobuton ile tibial taraf staple .	Karşılaştırma için tek band greft grubu ve zarar görmemiş diğer dizini 30° ve 90° fleksiyonda ön çekmece testini, izokinetik testleri ve patellofemoral öğütme testini kullanmıştır	Ameliyat sonrası 24. ayda hiçbir hastada 5 mm den fazla farklılık tespit edilmedi. %86 hastada 0-2 mm fark saptandı. Zarar görmemiş dizler ile karşılaştırıldığında diz ekstensor gücü % 96.7, diz fleksor gücü %95 olarak bulundu.
Ishibashi ve ark. ¹²⁶	İki femoral ve iki tibial tünel. AM band için ST otogreftinin yarısı ve grasilis tendonu, PL band için ST greftinin diğer yarısı. AM band 40 N gerim altında, PL band 20 N gerim altında. Femoral taraf endobuton ile tibial taraf staple	İzole AM veya PL band rekonstrüksiyonu yapılan hastalar. Her iki band rekonstrüksiyonu yapılan hastaları (nötral tibial rotasyonda) 15° fleksiyondan 90° fleksiyona diz arthrometresi kullanarak	AM bandın PL banda göre öne deplasmanı daha çok engellediği, çift band ÖCB tamirinin ise hem izole AM band, hemde izole PL tamirine göre öne kaymayı daha çok engellediği saptandı.
Adachi ve ark. ¹²⁷	İki femoral bir tibial tünel. ST otogrefti ikiye katlanır, yetersizliği durumunda grasilis tendonu kullanılır. 90° fleksiyonda 25 N gerim altında femoral taraf endobuton ile, tibial taraf staple yardımı ile tespit edilir.	Zarar görmemiş diz ve tek band grubunu 20° fleksiyondan 70° fleksiyona diz arthrometresi ile, proprioepsiyon testleri	Cerrahi sonrası 24. ayın sonunda tek band ile çift band tamir arasında ne laksite nede proprioepsiyon açısından bir farklılık bulunmadı.
Zhao ve ark. ¹²⁸	İki femoral ve iki tibial tünel. STG tendonu dörde katlanır ve içinden poliester tape geçirilir. Femoral taraf 12mm lik plak ile tespit edilirken tibial tarafta 14mm lik mini button kullanılır	İKDC, Lysholm, Tegner, hareket açıklığı, diz arthrometresi, pivot shift ve tek diz üzerinde sıçrama	%95.3 hastada 3mm'den daha az laksite saptandı ve pivot shift testi negatif bulundu, %97.7 hastada tek bacak üzerine zıplama normal bulundu ve yine %97.7 hastada IKDC skorları normal ve normale yakın bulundu.

STG Semitendinosus –gracilis, ST Semitendinosus, AM Anteromedial, PL Posterolateral, SB Single bundle, DB Double bundle, BPTB Bone-patellar bone-tendon

Çift band bağ rekonstrüksiyonu sonrası fikir birliği sağlanamayan bir diğer sorun da rehabilitasyondur. Teorik olarak anatomik çift band ÖÇB rekonstrüksiyonunun dizin transverse planda stabilitesini daha iyi sağladığını varsayarsak spora daha erken dönüşün mümkün olabileceği akla gelmektedir¹³¹.

Çeşitli yayınlarda verilen çift band ÖÇB cerrahisi sonrası rehabilitasyon protokolleri aşağıdaki tabloda belirtilmiştir (Tablo 2.8).

Tablo 2.8. Çift band ÖÇB rekonstrüksiyonu sonrası rehabilitasyon protokoller

Yayınlayan	Rehabilitasyon Protokolü
Muntea ve ark. ¹¹³	Düz koşuya 3. ayda %65 diz ekstansör gerimi ile başlanır, spor 8. ayda ekstansör gücü %80 e ulaşır
Hamada ve ark. ¹¹⁷	Tek band protokolüne banzer, düz koşu 4. ayda, spora dönüş 8-9 ayda
Toritsuka ve ark. ¹¹⁹	Tek ve çift band protokolü farklılık göstermez
Shino ve ark. ¹³²	1. haftada 10° fleksiyonda splint içerisinde soğuk uygulama yapılır. 3. haftada parsiyel yük verilir. Tam yük verme ve tam ekstansiyon için 5. hafta beklenir. Düz koşuya 3. ayda başlanırken, 6. aydan önce spora dönüşe izin verilmez
Adachi ve ark. ¹²⁶	Üçüncü ayda düz koşu, spora dönüş 9. ayda
Zhao ve ark. ¹²⁷	İmmobilizer içinde 0° fleksiyonda 2 hafta izometrik egzersiz ve patellar mobilizasyon. Üçüncü haftadan itibaren propriyosepsiyon egzersizleri. Onikinci haftadan itibaren koşu egzersizleri.
Bellier ve ark. ¹³³	Üçüncü ayda düz koşu, spora dönüş 6. ayda
Cha ve ark. ¹³⁴	Irrgang protokolü ¹³⁵ .
Takeuchi ve ark. ¹³⁶	Üçüncü ayda düz koşu, spora dönüş 8. ayda
Caborn ve Chang ¹³⁷	Erken dönemde 0°-45° CPM, takip eden günlerde toere edebildiğince CPM. Birinci haftada 0° fleksiyonda kilitlenmiş dizlik ile tam yük verme. Yoğun egzersiz programı. Onikinci haftada fonksiyonel serbestlik. Dört- altı ay arasında müsabakalara izin verme.
Fu ve ark. ^{138, 139} ve Vidal ve ark. ¹⁴⁰	Erken dönemde 0° de kilitlenmiş dizlik yardımı ile tam yük verdirme. İlk 10 gün içinde artırılmak şartı ile 0°-45° CPM. Birinci haftada dizliğin kilitleri çözülür. Koltuk değneği yardımı ile kuadriseps kontrolünün öğrenilmesi. Giderek artan Irrgang rehabilitasyon protokolü.

TÜNEL GENİŞLEMESİ

ÖÇB cerrahisi sonrası tünel genişlemesi ortopedi literatüründe en çok ele alınan konulardandır^{141, 142}. Küçük derecelerde tünel genişlemesi erken postoperatif dönemde başlar, takip eden hafta ve aylarda devam eder¹⁴³. İyi incelenmiş bir konu olmasına karşın bu genişlemenin klinik etkileri hala anlaşılabilmiş değildir. Yapılan bir çok çalışma tünel genişlemesinin kliniğe ve eklem stabilitesine etkisinin olmadığı yönündedir¹⁴⁴⁻¹⁴⁸. Tünel genişlemesinin etkinliğinin en fazla olduğu yer revizyon cerrahisidir. Revizyon cerrahisi

öncesi kemik kaybının bilinmesi, operasyon öncesi hazırlığın yapılması açısından önemlidir. Yapılan çalışmalar, ÖÇB cerrahisi geçirmiş hastaların %80 inin şikayetlerinin operasyon sonrası ortadan kalktığını %20-25 lik bir kısmının ise instabilite ve ağrısının devam ettiğini göstermektedir^{149, 150}. ki bu çalışmalar revizyon cerrahisine aday hastaların sayısının çokluğu hakkında bilgi vermektedir.

Tünel genişlemesinin sebepleri biyomekanik faktörler ve biyolojik faktörler olarak 2'ye ayrılır¹⁵¹. Biyomekanik faktörlerin (greft seçimi, tespit yöntemi) rolü biyolojik faktörlere göre daha fazladır^{141,145,152,153}. Birincil biyomekanik faktör greft ile tünel arasındaki mikroharektir¹⁵¹. Yapılan yayınlar göstermektedirki hamstring otogrefti ile yapılan rekonstrüksiyonlar sonrası tünel genişlemesi kemik-patellar tendon-kemik otogrefti kullanılarak yapılan rekonstrüksiyolara göre daha fazla olmaktadır^{141,145,146,152,153}. Bu çalışmalar tünel içinde kalan kısmın yumuşak doku olmasının, cerrahi sonrasında tünel – greft arasındaki hareketin daha fazla olmasına ve sonuçta daha çok genişlemeye neden olacağı hipotezini desteklemektedir¹⁴⁷. Tünel ile greft arasındaki ek mekanik streslerin genişleme miktarını artıcağına, tünel yönünün değişmesi ve akut tünel genişlemesi gibi istenmeyen durumlara sebep olacağına inanılmaktadır^{142,151}.

Tünel genişlemesinin biyolojik sebeplerinin başında ÖÇB rekonstrüksiyonu sonrası ortaya çıkan, sinovyal sıvıdaki osteolitik sitokinler (interlökin 1 β , interlökin 6, kemik morfogenetik protein, tümör nekrotizan faktör α , nitrik oksid) gelir¹⁵⁴⁻¹⁵⁷. Ayrıca postoperatif dönemde greftte gelişen ödemin tünelden çıkış ve giriş yerlerine yaptığı baskı da genişlemede rol oynar. Kullanılan greft türünün genişlemeye etkisi tartışmalıdır. Bir grup araştırmacı etilen oksid ile sterilize edilen allogreftlere karşı tünel içinde gelişen immün cevabın tünel içinde litik etki gösterdiğini ve genişlemeye katkı sağladığı idda ederken¹⁵¹, diğer bir grup rekonstrüksiyon sırasında allogreft yada otogreft kullanımının tünel genişlemesine ek bir katkı sağlamadığını savunmaktadır^{142,158,159}

Chabra ve ark¹⁶⁰, literatürde tekniğin tünel genişlemesine ilişkin tek olan çalışmalarında hamstring tendonu kullanarak 41 hastayı transtibial teknikle 34 hastayı ise medial portal teknikle, opere etmişler ve bu hastaları minimum 6 ay röntgen ile takip etmişlerdir. Medial portal tekniğinin transtibial tekniğe daha az femoral tünel genişlemesine neden olduğu sonucuna varmışlardır.

Fink ve ark.¹⁶¹ tek band bağ rekonstrüksiyonu yaptıkları 34 hastanın dizlerine ilk 2-3 gün içinde bilgisayarlı tomografi eşliğinde artrogram yapmışlar ve aynı hastaları 2 yıl ardışık bilgisayarlı tomografi çekimleriyle takip ederek tünel genişliğini ölçmüşler, diz skorlama

sistemi (IKDC, Lysholm, Tegner) ve KT-1000 cihazı ile hastaların klinik durumlarını karşılaştırmışlardır. Benzer çalışmalarda olduğu gibi¹⁶²⁻¹⁶⁴ sinovyal sıvının greft ile tünel duvarı arasındaki ölü boşluğa girerek, greftin her hareketinde araba sileceği etkisiyle aşınmaya katkı sağladığı, tünel genişlemesinin en fazla ilk 6 haftada gerçekleştiği ve bu genişlemenin klinik olarak bir anlam ifade etmediğini saptanmıştır.

Sielbold çift band bağ rekonstrüyonu yaptığı 22 hastanın, birinci yılın sonunda MR yardımı ile tünel genişliklerini ölçüp diz skorlama sistemleri ve KT-1000 cihazı yardımıyla, tünel genişlemesi ile klinik korelasyonuna bakmıştır. Dokuz hastanın (%41) tibial tünellerinin tamamen birleşmiş olduğunu görülmüştür. Tibial tarafta AM ve PL bandın ortamala %43 oranında, femoral tarafta ise AM bandın %35 oranında, PL bandın %48 oranında genişlemiş olduğunu, bu genişlemelerin kliniğe hiç bir etkisinin olmadığını saptanmıştır¹⁶⁵.

3. GEREÇ YÖNTEM

3.1. AMAÇ

Tek band ve çift band ÖÇB rekonstrüksiyonu yapılan hastaların ameliyat sonrası erken dönemde tünel genişlemelerini karşılaştırmak ve bu genişlemenin izokinetik kas gücüne etkisini araştırmak bu çalışmanın amacıdır. Yapılan çalışmalar tek band bağ rekonstrüksiyonu sonrası tünel genişlemesinin olduğunu göstermektedir^{161, 165}. Bizim tezimiz daha anatomik ve fizyolojik olduğu iddia edilen çift band ÖÇB rekonstrüksiyonunda iki tane tünel olduğu için genişlemenin birim kesitte daha fazla kemik stoğunun daha fazla olması nedeni ile izokinetik kas gücü değerlerinin tek banda göre daha az olacağı yönündedir.

3.2. METOD

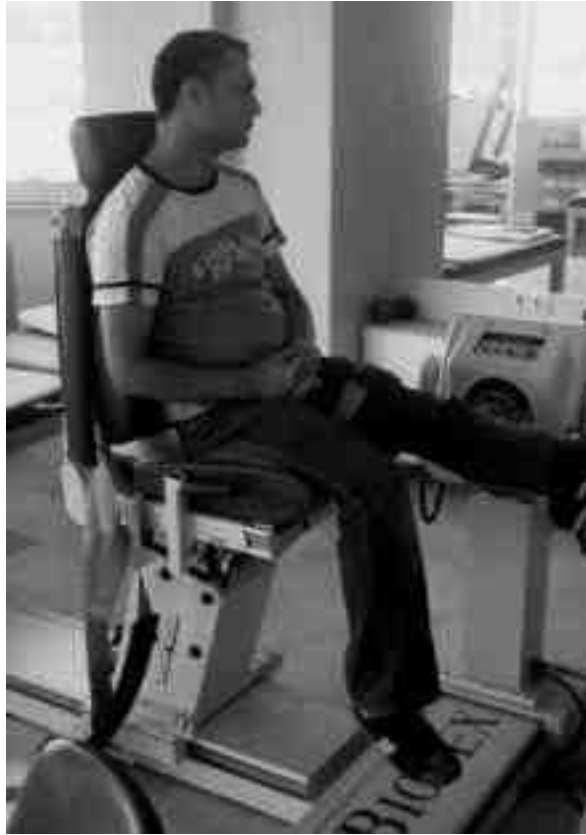Hasta Seçimi

1 Kasım 2007 - 30 Mart 2008 tarihleri arasında Başkent Adana Uygulama ve Araştırma merkezinde klinik ve radyolojik olarak ÖÇB rüptürü tanısı konulan, daha önce hiç diz cerrahisi geçirmemiş ve çalışmaya katılmayı kabul eden hastalar çalışmaya dahil edildi. 1 Kasım 2007-30 Mart 2008 tarihleri arasında 77 hastaya ÖÇB rüptürü tanısı kondu. Bunlardan 58 tanesinin rekonstrüksiyon için aday olduğu saptandı. Cerrahiyi kabul eden 50 hastanın ikisi daha önce artroskopi geçirdiği, biri ise karşı dizine başka bir merkezde ÖÇB rekonstrüksiyonu yapılmış olduğu için çalışma dışı bırakıldı. Kalan 47 hastaya çalışma hakkında bilgi verildi ve bu hastaların 40'ı çalışmaya dahil olmayı kabul etti. Hastalara çalışmaya katılmayı gönüllü olarak kabul ettiklerine dair "Gönüllü Denek Onam Formu" imzalatıldı.

Preoperatif Değerlendirme ve Bilgilendirme

Hastaların hepsinin operasyon öncesi rutin tetkikleri yapıldı ve anestezi bölümüne danışılarak operasyon için onay alındı. Ameliyattan 1 gün önce tüm hastalarda Biodex 3 (Biodex Biomedical System, NY, USA) cihazı 60°/sn, 120°/sn ve 180°/sn açısal hızlarda her iki diz için izokinetik olarak konsantrik kuadriseps ve hamstring kas gücü ölçümleri yapıldı (Şekil 3.1). Pik tork ve pik tork'un vücut ağırlığına olan oranları dijital ortamda saklandı.

Hastalar aynı cerrah tarafından ameliyat edildi. Hastaya tek bandı yoksa çift bandı yapılacağına operasyondan önce kura çekilerek karar verildi. Çalışmanın tarafsızlığını korumak adına hastaya cerrahi yapılan bandın çeşidi hakkında bilgi verilmedi. 17 hastaya çift band 23 hastaya tek band bağ rekonstrüksiyonu yapıldı. Altı hasta çeşitli sebeplerden dolayı çalışmadan çıkartıldı.

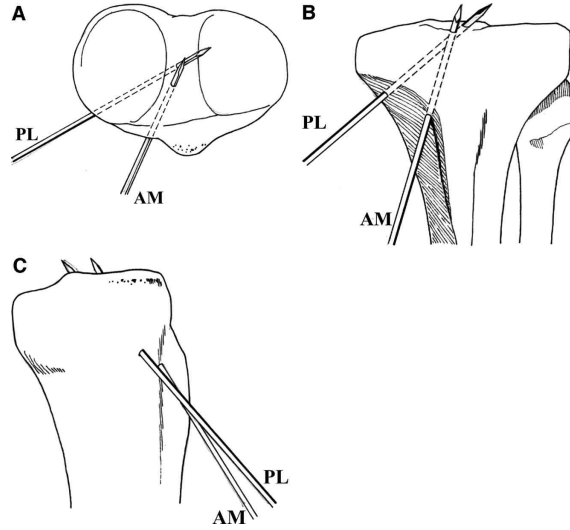


Şekil 3.1: Ameliyattan önce Biodex 3 cihazı ile izokinetik kas gücü değerlendirmesi.

Cerrahi Prosedür

Çift Band ÖÇB Rekonstrüksiyonu

Tüm ÖÇB rekonstrüksiyonları aynı cerrah tarafından yapıldı. Hastalar anestezi altında (spinal, kombine, genel) muayene edildikten sonra turnike altında tanısal diz artroskopisi yapıldı. Artroskopi sonrası tuberositas tibianın 2 cm altından ve 2 cm lateralinden , pes anserinus üzerinden tendonlar el yordamı ile hissedildikten sonra yaklaşık 5 cm'lik oblik insizyon ile girilerek semitendinosus ve grasilis tendonları tendon sıyırıcı yardımı ile alındı. Her bir tendonun kalınlığı ikiye katlanıp ,ayrı ayrı ölçüldü.

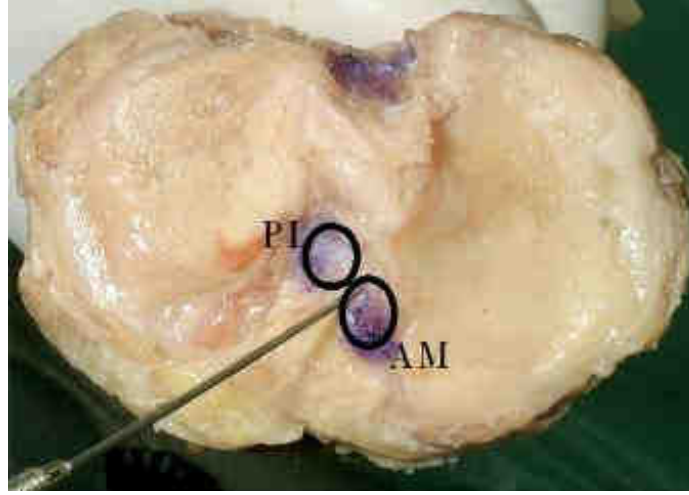


(A) aksiyel planda görünüm (B) koronal planda görünüm ve (C) sagittal planda görünüm. AM klavuz teli planda 43° ile 45° derece arasında sagittal planda 10° ile 15° arasında. PL klavuz teli aksiyel planda 43° ile 45° arasında sagittal planda 40° ile 50° arasında

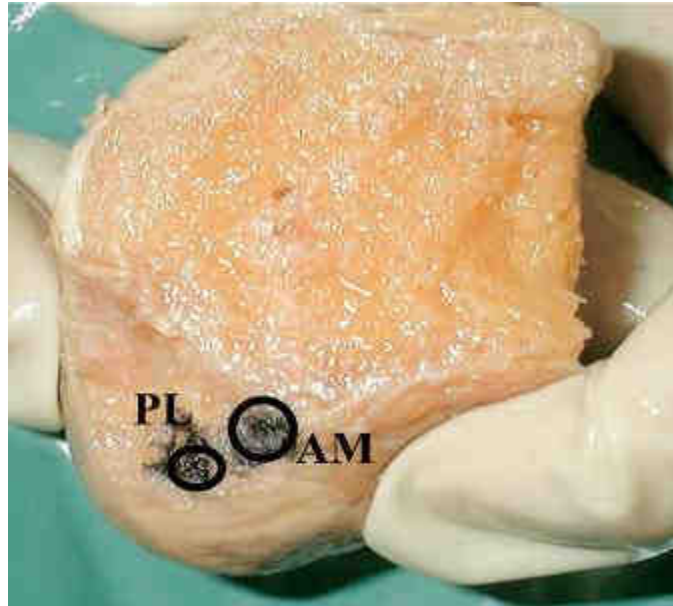
Şekil 3.2. Klavuz telinin çeşitli açılardan görünümü

AMB için tibial drill klavuzu aksiyel planda 43° ile 45° derece arasında sagittal planda 10° ile 15° arasında olacak şekilde yerleştirildi. PLB için tibial drill klavuzu aksiyel planda 43° ile 45° arasında sagittal planda 40° ile 50° arasında olacak şekilde yerleştirildi (Şekil 1). Klavuz teli olarak, 2,4 mm çapında kişner teli kullanıldı. AM band için yerleştirilen tibial klavuz teli ÖÇB'nin nötral tibial yapışma yerinden, PCL'nin anterior köşesinin yaklaşık 13 mm önünden eklem içinden çıkarıldı. PL klavuz teli ise AM klavuz telinin yaklaşık 7 mm

posterior ve lateralinden çıkarıldı (Şekil 3.2). Pozisyonlar operasyon sırasında artroskop yardımıyla ölçümler yapılarak teyit edildi. Greft çap ölçüleriyle aynı boyutlarda kanüllü drilller yardımıyla kılavuz tellerinin üzerinden drilllendi. Drill çapları her zaman 6 mm ve 7 mm idi.



Resim 3.3: AM ve PL bandın tibial yapışma yerleri (Sağ diz). PL yapışma yeri nötral ÖÇB yapışma yerinin posteriorunda AÇB'nin hemen önünde yer alır.

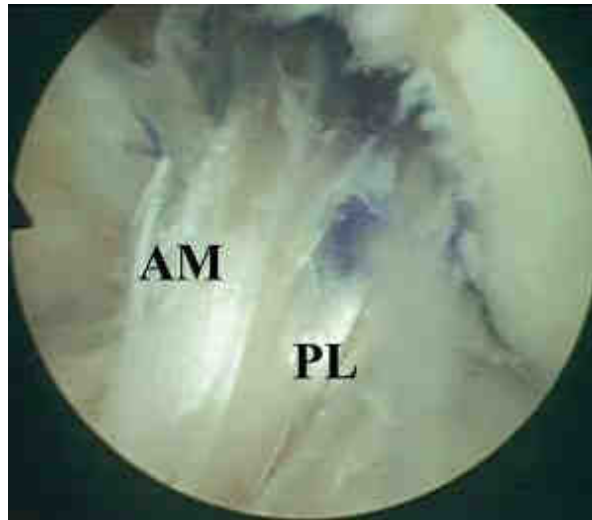

Şekil 3.4: Sağ dizde femoral tarafta AM ve PL bandın yapışma yerleri . PL bandın yapışma yeri lateral femoral kondilin en alt noktasıdır.

AM femoral tnel iin kılavuz teli lateral kondile, posterior interkondiller entiđin yaklařık 5,5 mm nnden gnderildi (řekil 3.4). PL femoral kılavuz teli ise diz 90° de iken AM kılavuz telinin lateral ve posteriorundan gnderildi. Femoral tneller aılırken tibial tnellerin aılmasında kullanılan 2,4 mm kalınlıđında kiřner teli ve kanll drill (6 veya 7 mm) kullanıldı. Femoral tnel uzunluk lmleri 25 ile 35 mm tnel geniřlikleri ise 6 ile 7 mm arasında lld. Tnel uzunlukları lmnde derinlikler kullanıldı (Derinlik probu: Smith & Nephew Endoscopy). Tnelin toplam uzunluđundan kullanılacak olan endo button boyu ıkarılarak femurda greftin oturacađı alan bulundu ve drillendi. Greftler ayrı ayrı endo button CL (Smith & Nephew Endoscopy, Andover, MA) halkası iinden geirilerek ikiye katlandı. Endo button CL (Smith & Nephew Endoscopy) metal kısımlarındaki deliklerden 2 numara ve 5 numara etibond geirildi.

Sol diz B rekonstrkyonu yapıldıđında lateral femoral kondilde AMB saat 1.00 ile 2.00 hizası arasından PLB ise saat 3.00 hizasından geirildi.

nce PLB iin arkası delikli kılavuz teli tibial giriř yerinden sokularak femur korteksinden ve ciltten ıkarıldı. Etibond dikiřler kılavuz teli deliđinden geirildi, kılavuz teli femoral taraftan ekilerek dikiř ipleri serbestleřtirildi. Aynı iřlemler AMB iinde uygulandı. İpler ekilerek endo buttonların femur korteksine oturmaları sađlandı. Tibial tarafta biyobozunur vida ve staple kullanıldı. Tibial tarafta diz 30° fleksiyonda yaklařık 30 N manual ekme gc uygulanarak yerleřtirildi (řekil 3.5.). Her iki greftin ucu tek staple iinden geirildi ve staple tibiaya akıldı.



Resim 3.5: ift band bađ rekonstrkyonu yapılmıř bir hastada AM ve PL bandın artroskopik grnm

Tek Band ÖÇB rekonstrüksiyonu

Çift band bağ rekonstrüksiyonunda olduğu rutin artroskopik muayene yapıldı. Tibial tünel yeri ÖÇB'nin nötral çıkış yerinin tam ortası olarak hizalandı. Femoral tünel yeri ise sol diz rekonstrüksiyonunda lateral femoral kondilde saat 1:30 ile 2:00 olarak hesaplandı. Alınan semitendinosus ve grasilis tendonları kendi üzerlerinde ikiye katlanarak kalınlıkları ölçüldü. Genellikle kalınlıkları 7 mm ve 8 mm olarak ölçüldü. Femoral fiksasyon endo button (Smith & Nephew Endoscopy) ile yapılırken, tibial fiksasyon ise biyobozunur vida ve staple ile 30° fleksiyonda maksimum manuel germe gücü uygulanarak yapıldı.

Postoperatif Bakım ve Rehabilitasyon

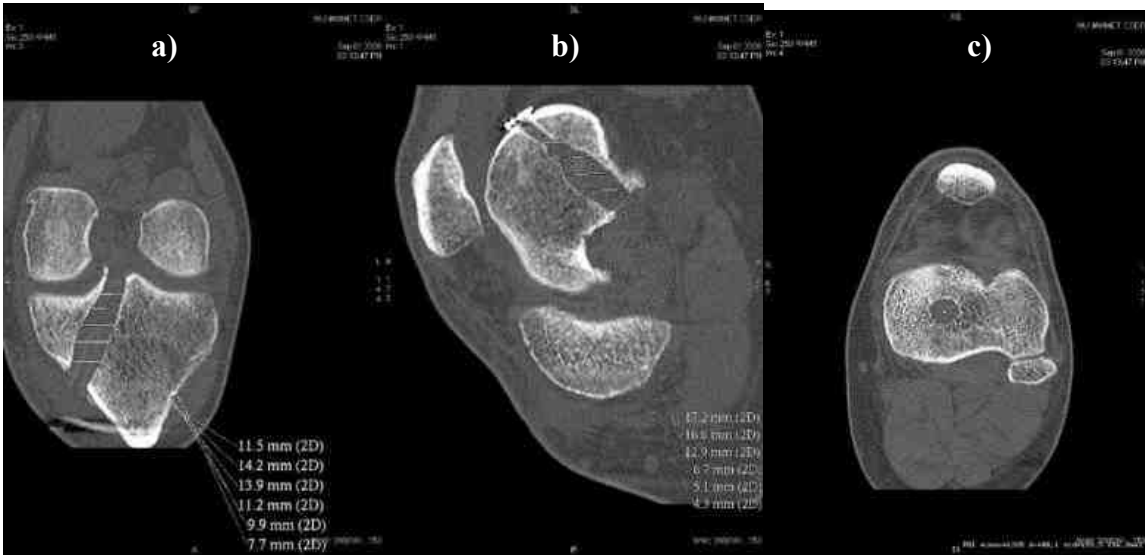
Ameliyat sonrası her hastaya Jones bandajı uygulanarak dizler tam ekstansiyonda immobilizer içine alındı. Postoperatif 1. gün intraoperatif diz içine konulan hemovak dren çekildi. Dren çekilene kadar sefazolin 1gr ile profilaksi yapıldı (4x1) . Risk faktörü olan hastalara (Sigara içen, DVT öyküsü olan, diz altında postoperatif kızarıklık ve şişliği olan) düşük molekül ağırlıklı heparin ile tromboemboli için profilaksi yapıldı.

Ameliyattan sonraki ilk gün menisküs tamiri yapılan ve yapılmayan hastalar ekstansiyonda kilitli dizlik ile opere olan bacağının üzerine basarak mobilize olmasına izin verildi ve tolere edebildiği kadar pasif eklem hareketi çalıştırıldı. Bu süre içinde kuadriseps güçlendirme egzersizlerine devam edildi. İkinci günde pasif eklem hareketi artırıldı ve rehabilitasyon programına kuadriseps güçlendirme egzerleri eklendi. Komplikasyonu olmayan hastalara ev egzersizleri öğretilerek postoperatif 3. gün taburcu edildi. Menisküs tamiri yapılan hastaların dizleri 3 hafta ekstansiyonda kilitli dizlik içinde tutulurken tamir yapılanların dizliklerini çıkartmak için 6 hafta beklendi. Tek band ve çift band rekonstrüksiyon yapılan hastalar arasında rehabilitasyon açısından bir farklılık uygulanmadı. Onbeşinci gündeki kontrollerinde hastaların dikişleri alındı. Hastalar 2. haftadan itibaren fizyoterapi programına alındı. Hastaların 3. ayda diğer kuadriseps ile karşılaştırıldığında kas gücü %60 olduğunda koşmalarına, 6. ayda ise kuadriseps gücü %80'e ulaştığında yarışmalı spor yapmalarına izin verildi.

Postoperatif Değerlendirme

Hastalara operasyondan sonraki 2. ,3. ve 6. aylarda diz eklemi üçboyutlu tomografisi (Siemens, Somatom 4 Tomography, Germany) çekildi. 6. aydaki çekim esnasında hastalar tekrar Biodex 3 cihazına alınarak ölçümler yapıldı. Tomografi çekimi sırasında hastaları radyasyonun olumsuz etkilerinden korumak için kurşun önlük giydirildi. Çekimler öncesi radyoloji teknisyenleri bilgilendirilerek uzman radyolog gözetiminde 2 mm aralıklı kesitler alınarak çekimler gerçekleştirildi. Alınan kesitler dijital ortamda saklandı. Çalışmanın tarafsızlığını korumak amacıyla ölçümler aynı radyoloji uzmanı tarafından hasta isimleri yerine kod numaraları verilerek karışık sırayla sagittal, koronal ve aksiyal planda yapıldı.

Tomografi kesitlerinin ölçümleri dijital ortamda femur ve tibia'daki tünellerin en proksimaldeki noktasına L₁, en distaldeki noktasına L₆ denilerek 6 eşit parçaya bölündü. Sagittal ve koronal plandaki ölçümlerde yere paralel olarak tünelin medial tarafının iç yüzeyinden karşı tarafın iç yüzeyine kadar olan mesafe mm olarak ölçüldü. Aksiyal plandaki alan ölçümleri ise tünele sagittal veya koronal planda pozisyon verilerek tünele yukarıdan bakacak şekilde ölçümler aynı workstationda (HP XW 8400, USA) yapıldı (Şekil 3.6).



Resim 3.6: a) Tek band bağ rekonstrüksiyonu yapılan hastanın 6. aydaki tibial tünelinin koronal planda genişliğinin ölçümü b) aynı hastanın femurunun genişliğinin sagittal planda c) alanının aksiyal planda ölçümü

Kırk hastanın 5'i (2'si çift band 3'ü tek band olmak üzere) 1. ve 2. tomografiden sonra (3'ü birinci 2'si ikinci) çalışmadan kendi istekleri ile ayrıldı. Bir çift band hastası postoperatif dönemde enfekte oldu. Bu hasta da çalışmadan çıkarıldı.

Operasyondan sonra 34 hastanın 26'sının sportif aktivite (halı sahada futbol) sırasında, 8 tanesinin ise ev ve trafik kazası sırasında diz travmasına maruz kaldığı öğrenildi. Hastaların travma zamanı ile operasyon zamanı arasındaki ortalama süre 3 ay 10 gün (3 hafta-2 yıl) olarak bulundu. Hastalardan sadece 1'i tanesi profesyonel olarak sportif aktiviteyle uğraşmaktaydı.

Çalışmaya alınan ve ortalama yaşı 28.6 olan (yaş aralığı 19-40) 34 hastanın 33'ü erkek 1'i bayandı. Ortalama yaşı 27.25 (yaş aralığı 19-35) olan 16'sına çift bağ rekonstrüksiyonu, ortalama yaşı 30.1 (yaş aralığı 20-40) olan 18 hastaya ise tek band bağ rekonstrüksiyonu yapıldı. 32 hastaya kombine (spinal ve epidural), 2 hastaya kendi isteği ile genel anestezi verildi. Tüm hastalar aynı cerrah tarafından aynı set ve teknikle opere edildi.

4. BULGULAR

Tek band bađ rekonstrüksyonu yapılan hastaların ortalama ameliyat süresi 55 dakika (44-72 dakika) iken çift band bađ rekonstrüksyonu yapılan hastaların ortalama ameliyat süresi ortalama 82 dakika (69-132 dakika) idi. Tek band rekonstrüksyonunda ortalama 38 dakika (32 -55 dakika), çift band bađ rekonstrüksyonu yapılan hastalarda ortalama 65 dakika (53-117 dakika) turnike uygulandı.

Yirmi hastanın medial menisküsünde, 6 hastanın lateral menisküsünde, 2 hastanın ise hem lateral hemde medial menisküsünde yırtık sebebiyle artroskopik parsiyel menisektomi yapıldı. Dört hastaya ise menisküs tamiri yapıldı.

Çalışmada elde edilen bulgular değerlendirilirken, istatistiksel analizler için SPSS (Statistical Package for Social Sciences) for Windows 15.0 programı kullanıldı. Koronal sagittal ve aksiyal planda yapılan ölçümlerin istatistiksel olarak karşılaştırılması için Friedman testi kullanıldı. Biodex 3 cihazından elde edilen verileri değerlendirmek için Mann-Whitney U Test kullanıldı.

Tek band ve çift band bađ rekonstrüksyonu yapılan hastaların ameliyat öncesi 60°/sn, 120°/sn ve 180°/sn açısal hızlarda ölçülen hamstring ve kuadriseps izokinetik kas güçleri arasında bir fark bulunmadı ($p<0.05$) (Tablo 4.1 ve 4.2) Aynı karşılaştırma ameliyat öncesi ve sonrasındaki değerler kullanılarak yapıldı. Hem tek band bađ rekonstrüksyonu yapılan hastaların ameliyat öncesi (Tablo 4.1) ve sonrası değerleri arasında hemde çift band bađ rekonstrüksyonu yapılan (Tablo 4.2) hastaların ameliyat öncesi ve sonrası değerleri arasında herhangi anlamlı bir farka rastlanmadı ($p<0.05$). Aynı karşılaştırma tek band bađ rekonstrüksyonu yapılanlar (Tablo 4.1) ile çift band bađ rekonstrüksyonu yapılanlar (Tablo 4.2) arasındada yapıldı ve yine anlamlı bir fark bulunmadı (Tablo 4.1 ve 4.2) ($p<0.05$). Elde edilen ortalama değerler aşağıdaki tabloda belirtildi (Tablo 4.1 ve Tablo 4.2).

Tablo 4.1: Tek band ÖÇB rekonstrüksiyonu yapılan hastaların ameliyat öncesi ve ameliyat sonrası izokinetik kas gücü değerleri

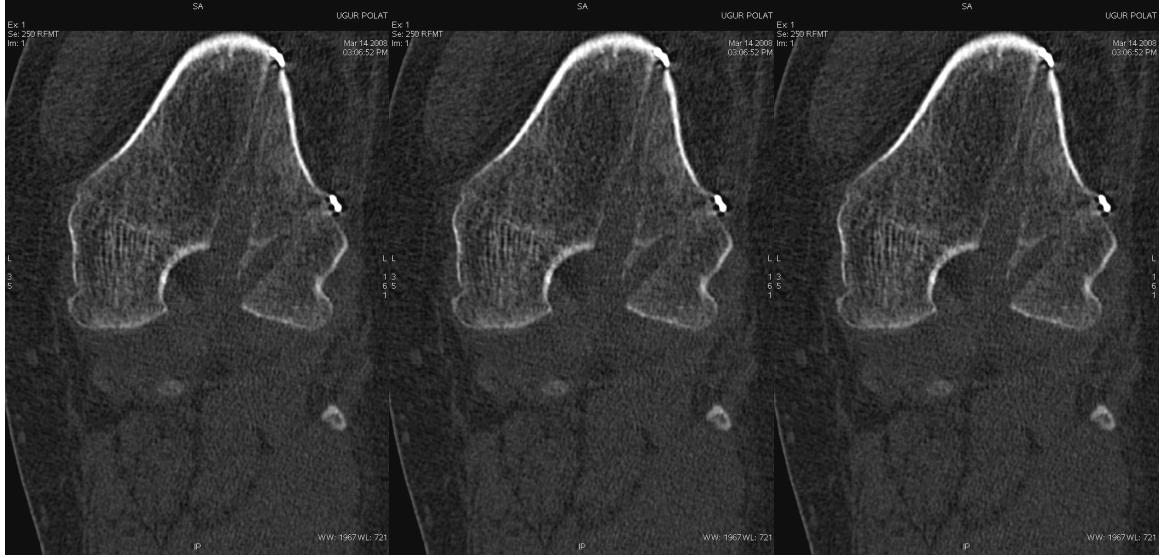
Ölçülen değer	Kas gurubu	Ameliyat öncesi değer	Ameliyat sonrası değer
60 /sn Peak Tourqe	Kuadriseps	74.142±30.46	95.012±47.08
60 /sn Peak Tourqe	Hamstring	49.108±21.65	55.175±27.86
120 /sn Peak Tourqe	Kuadriseps	53.417±23.50	68.388±30.80
120 /sn Peak Tourqe	Hamstring	31.192±16.01	37.713±27.60
180 /sn Peak Tourqe	Kuadriseps	43.833±20.08	53.562±23.44
180 /sn Peak Tourqe	Hamstring	25.067±13.31	29.850±21.53
60 /sn Peak Tourqe/Vücut ağırlığı	Kuadriseps	87.692±32.87	111.475±50.63
60 /sn Peak Tourqe/Vücut ağırlığı	Hamstring	57.550±23.95	64.350±29.15
120 /sn Peak Tourqe/Vücut ağırlığı	Kuadriseps	63.308±25.49	79.800±32.13
120 /sn Peak Tourqe/Vücut ağırlığı	Hamstring	36.492±16.42	42.350±29.15
180 /sn Peak Tourqe/Vücut ağırlığı	Kuadriseps	51.410±19.71	62.813±23.93
180 /sn Peak Tourqe/Vücut ağırlığı	Hamstring	29.167±13.32	33.925±21.76

Tablo 4.2: Çift band ÖÇB rekonstrüksiyonu yapılan hastaların ameliyat öncesi ve ameliyat sonrası izokinetik kas gücü değerleri

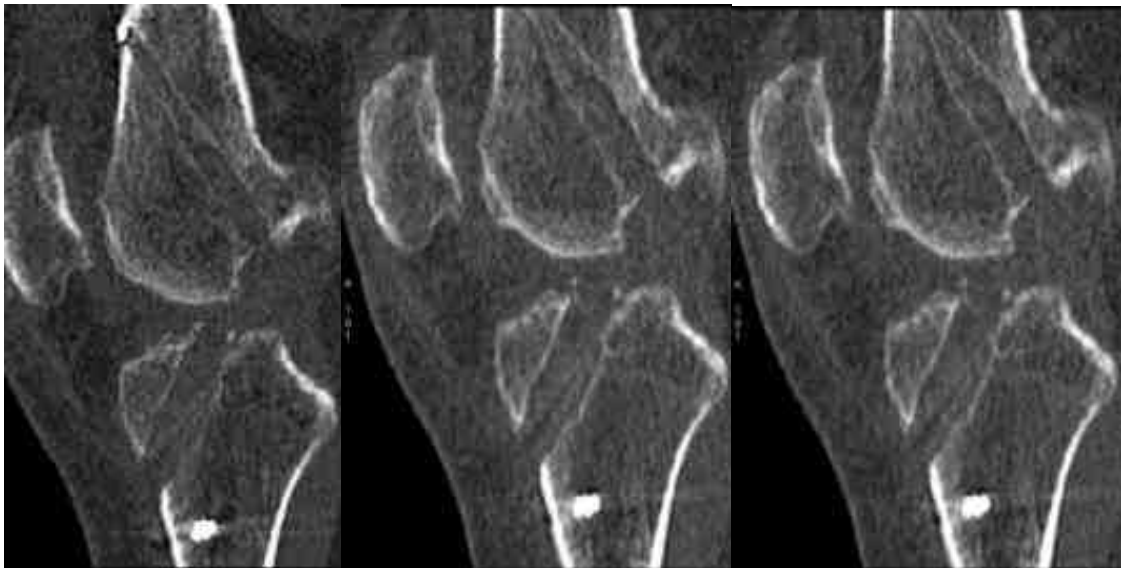
Ölçülen değer	Kas gurubu	Ameliyat öncesi değer	Ameliyat sonrası değer
60 /sn Peak Tourqe	Kuadriseps	89.063±16.39	85.600±33.03
60 /sn Peak Tourqe	Hamstring	46.038±14.58	46.433±11.74
120 /sn Peak Tourqe	Kuadriseps	63.563±22.01	66.417±30.42
120 /sn Peak Tourqe	Hamstring	28.263±13.61	28.750±14.81
180 /sn Peak Tourqe	Kuadriseps	47.138±14.56	55.100±26.33
180 /sn Peak Tourqe	Hamstring	20.013±9.57	24.483±16.01
60 /sn Peak Tourqe/Vücut ağırlığı	Kuadriseps	118.025±24.69	113.850±45.24
60 /sn Peak Tourqe/Vücut ağırlığı	Hamstring	60.425±18.03	60.600±13.79
120 /sn Peak Tourqe/Vücut ağırlığı	Kuadriseps	84.050±29.48	87.467±39.18
120 /sn Peak Tourqe/Vücut ağırlığı	Hamstring	37.137±17.64	37.483±17.20
180 /sn Peak Tourqe/Vücut ağırlığı	Kuadriseps	62.180±19.55	72.117±33.32
180 /sn Peak Tourqe/Vücut ağırlığı	Hamstring	26.300±12.33	31.750±19.10

Ölçümler esnasında çift band bağ rekonstrüksiyonu yapılan 1 hastanın her üç tomografisinde tibal taraf L₁ ve L₂ tünellerinde, bir başka bir hastanın ise her üç

tomografisinde femoral L₆ tünellerinde birleşme görüldü. Ancak istatistiksel olarak bir anlam ifade bulunmadı ($P < 0,05$). Yapılan istatistiksel analizler sonrası hem tek band bağ (Tablo 11. 12. 13) rekonstrüksiyonu yapılan hastaların hemde çift band bağ (Tablo 4.3, 4.4, 4.5, 4.6, 4.7, 4.8) rekonstrüksiyonu yapılan hastaların ameliyattan sonra 2., 3. ve 6 ayda çekililen tomografilerinde sagittal koronal ve aksiyal planda ayrı ayrı 6 noktadan yapılan tünel genişlik ölçümleri arasında istatistiksel olarak anlamlı bir fark bulunmadı ($p < 0,05$) (Şekil 4.1 ve 4.2).



Şekil 4.1: Anatomik çift band bağ rekonstrüksiyonu yapılan hastaya ait femoral tünellerin koronal planda çekilmiş a) 2. ay, b) 3. ay ve c) 6. aydaki tomografi görüntüsü



Şekil 4.2: Çift band ÖÇB rekonstrüksiyonu yapılan hastanın tibial AM tünelinin a) 2. ayda b) 3. ayda c) 6. ayda sagittal planda görünümü

Tablo 4.3: Tek band ÖÇB rekonstrüksiyonu yapılan hastaların sagittal planda elde edilen ortalama ölçüm değerleri (mm)

Kesit	Tibia			Femur		
	1. Tomografi	2. Tomografi	3. Tomografi	1. Tomografi	2. Tomografi	3. Tomografi
L1	11,01±1,78	10,61±1,24	11,07±1,68	5,42±1,01	5,40±1,24	5,94±0,71
L2	11,61±1,72	11,41±1,60	11,64±1,46	5,80±1,25	5,88±1,55	5,75±1,64
L3	12,16±1,60	11,95±1,41	12,04±1,66	7,72±2,56	7,09±1,45	7,34±2,68
L4	12,57±1,38	12,72±1,13	12,78±1,35	11,80±1,71	10,99±1,98	11,94±,81
L5	13,22±1,50	13,39±1,32	12,99±1,46	13,82±1,69	13,89±1,78	14,78±2,23
L6	12,34±1,69	12,18±1,27	12,24±1,44	13,67±1,57	12,83±2,96	14,50±2,15

Tablo 4.4: Tek band ÖÇB rekonstrüksiyonu yapılan hastaların koronal planda elde edilen ortalama ölçüm değerleri (mm)

Kesit	Tibia			Femur		
	1. Tomografi	2. Tomografi	3. Tomografi	1. Tomografi	2. Tomografi	3. Tomografi
L1	8,25±1,59	8,27±1,27	8,47±1,07	4,11±0,72	4,09±0,63	4,40±0,59
L2	9,60±1,47	9,80±0,88	9,54±1,51	4,62±1,13	4,43±0,75	4,31±0,64
L3	10,36±1,46	10,19±1,07	10,58±2,12	5,01±1,70	5,42±1,52	4,91±1,34
L4	10,91±1,55	10,84±1,61	11,57±1,35	9,28±1,27	8,52±2,39	8,75±1,30
L5	11,50±1,43	11,94±1,22	11,31±1,41	11,67±1,53	12,04±2,19	11,40±1,91
L6	10,76±1,49	10,72±1,26	10,24±1,91	11,24±1,35	11,53±2,16	12,32±2,15

Tablo 4.5: Tek band ÖÇB rekonstrüksiyonu yapılan hastaların aksiyal planda elde edilen tünel alanlarının ortalama ölçüm değerleri (mm²)

Kesit	Tibia			Femur		
	1. Tomografi	2. Tomografi	3. Tomografi	1. Tomografi	2. Tomografi	3. Tomografi
L1	88,58±16,94	85,30±13,11	91,86±16,70	23,95±8,78	22,76±4,28	22,41±3,81
L2	92,83±23,29	91,70±16,68	91,58±21,48	29,25±13,17	28,39±5,47	21,03±6,50
L3	104,70±18,92	102,64±18,61	101,56±31,93	36,63±18,68	38,14±16,20	39,00±9,98
L4	117,63±25,63	115,80±21,32	114,08±26,48	80,37±23,54	80,44±11,89	80,44±19,61
L5	130,34±27,80	128,95±15,41	126,65±31,95	116,99±25,20	122,88±16,84	114,44±27,90
L6	111,04±22,98	106,45±18,01	108,71±20,60	101,16±19,35	104,81±29,61	109,80±24,12

Tablo 4.6: Çift band ÖÇB rekonstrüksyonu yapılan hastaların AM tünelin sagittal planda elde edilen ortalama ölçüm değerleri (mm)

Kesit	Tibia			Femur		
	1. Tomografi	2. Tomografi	3. Tomografi	1. Tomografi	2. Tomografi	3. Tomografi
L1	10,05±1,71	9,75±1,10	10,00±1,64	4,77±0,70	4,81±1,28	4,48±0,82
L2	11,51±2,59	11,37±3,40	10,90±2,89	4,91±1,31	5,53±1,79	5,60±0,87
L3	11,05±2,36	11,26±1,50	10,85±1,99	5,50±1,38	5,90±2,12	5,34±0,67
L4	12,00±2,34	12,46±1,43	11,97±1,12	8,97±0,90	8,61±2,58	8,84±1,73
L5	12,78±1,76	13,15±1,36	12,34±1,95	9,93±1,84	10,31±2,47	10,84±2,61
L6	11,70±1,27	11,33±0,88	11,38±1,71	10,60±2,03	10,86±2,54	10,55±1,80

Tablo 4.7: Çift band ÖÇB rekonstrüksyonu yapılan hastaların AM tünellerinin koronal planda elde edilen ortalama ölçüm değerleri (mm)

Kesit	Tibia			Femur		
	1. Tomografi	2. Tomografi	3. Tomografi	1. Tomografi	2. Tomografi	3. Tomografi
L1	7,93±1,04	7,91±1,50	8,10±1,12	4,37±0,82	4,23±0,76	4,50±0,50
L2	9,20±1,91	9,35±2,07	9,15±1,76	4,85±1,64	4,55±0,50	4,34±0,88
L3	10,20±1,81	10,55±1,87	8,55±3,55	6,25±2,29	6,06±1,75	5,54±1,71
L4	10,48±2,32	11,15±2,09	10,28±1,66	8,00±1,49	7,33±1,50	7,77±1,11
L5	10,14±1,75	10,86±2,16	10,55±2,27	9,46±1,53	9,85±3,04	9,45±1,79
L6	9,23±0,93	9,66±1,71	9,60±1,66	9,92±2,17	10,86±2,64	9,83±1,92

Tablo 4.8: Çift band ÖÇB rekonstrüksyonu yapılan hastaların AM tünelin aksiyal planda elde edilen ortalama alan ölçüm değerleri (mm²).

Kesit	Tibia			Femur		
	1. Tomografi	2. Tomografi	3. Tomografi	1. Tomografi	2. Tomografi	3. Tomografi
L1	80,06±32,11	85,60±15,85	86,62±34,28	21,34±4,36	20,45±2,52	20,82±3,86
L2	83,47±26,89	91,06±26,80	78,70±27,17	27,20±10,68	26,13±3,47	22,98±5,40
L3	83,47±26,89	98,80±29,62	91,26±29,40	31,94±14,29	33,10±8,14	32,22±11,36
L4	98,34±25,46	114,15±27,81	104,95±27,71	50,37±7,42	55,20±23,21	59,84±14,69
L5	108,15±16,86	117,00±20,86	107,86±22,58	77,05±22,10	85,13±24,43	81,57±25,59
L6	96,51±30,72	94,93±29,82	86,37±11,46	74,66±21,02	91,42±18,06	88,51±26,88

Tablo 4.9: Çift band ÖÇB rekonstrüksiyonu yapılan hastaların PL tünelin sagittal planda elde edilen ortalama ölçüm değerleri (mm)

Kesit	Tibia			Femur		
	1. Tomografi	2. Tomografi	3. Tomografi	1. Tomografi	2. Tomografi	3. Tomografi
L1	8,73±3,46	8,75±3,50	8,74±4,32	5,35±1,66	5,21±1,64	5,81±3,56
L2	7,12±2,08	8,00±1,54	8,14±3,95	6,17±2,48	5,60±2,21	6,18±2,01
L3	6,57±1,87	7,13±1,46	5,97±1,38	7,15±1,91	7,15±2,41	7,17±2,66
L4	7,81±1,62	7,80±2,05	6,62±1,23	7,57±1,91	8,38±1,73	8,00±1,27
L5	9,35±1,77	9,40±2,50	9,07±1,36	8,10±1,56	8,80±1,23	7,45±1,43
L6	8,72±1,13	7,91±1,73	8,11±1,52	9,08±1,74	9,48±0,99	8,41±2,08

Tablo 4.10: Çift band ÖÇB rekonstrüksiyonu yapılan hastaların PL tünelin koronal planda elde edilen ortalama alan ölçüm değerleri (mm)

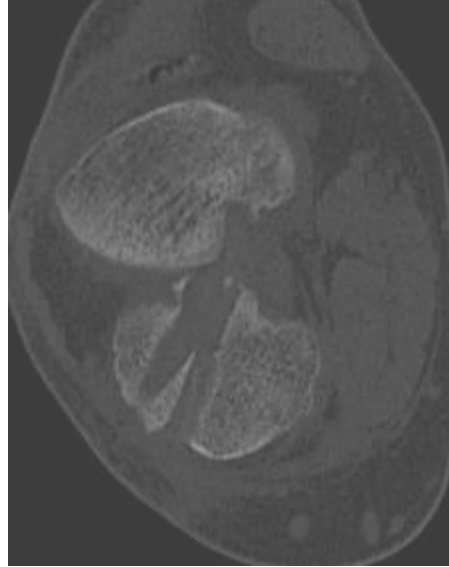
Kesit	Tibia			Femur		
	1. Tomografi	2. Tomografi	3. Tomografi	1. Tomografi	2. Tomografi	3. Tomografi
L1	5,79±0,82	5,66±1,59	5,21±1,32	5,83±2,39	5,88±1,83	5,77±1,05
L2	7,15±1,86	7,03±2,12	7,37±2,67	6,70±3,14	6,15±1,42	6,60±1,19
L3	6,88±2,17	6,98±2,48	6,44±1,33	5,01±1,70	6,77±1,73	6,78±1,57
L4	7,96±1,72	7,75±2,13	7,28±1,66	8,30±2,56	8,40±2,64	7,22±1,44
L5	8,85±1,42	9,11±1,14	8,80±1,20	9,11±2,12	9,05±2,67	9,08±2,09
L6	8,61±1,06	7,90±1,00	8,27±1,29	9,36±2,24	9,85±2,49	9,51±2,38

Tablo 4.11: Çift band ÖÇB rekonstrüksiyonu yapılan hastaların PL tünelin aksiyal planda elde edilen ortalama alan ölçüm değerleri (mm²)

Kesit	Tibia			Femur		
	1. Tomografi	2. Tomografi	3. Tomografi	1. Tomografi	2. Tomografi	3. Tomografi
L1	71,47±35,35	65,63±29,05	91,08±16,70	27,84±9,36	23,23±5,68	28,10±8,70
L2	48,17±20,62	56,68±24,66	49,01±16,34	33,46±12,58	27,50±9,08	31,97±15,07
L3	50,48±28,52	59,51±22,68	47,06±14,83	45,21±15,05	38,91±12,82	33,42±11,03
L4	61,17±19,97	68,58±24,04	66,74±18,09	49,21±23,62	45,96±17,89	43,10±11,14
L5	74,31±17,75	72,78±14,06	72,24±11,17	58,06±19,53	65,93±25,38	63,11±28,20
L6	58,98±13,67	60,05±6,36	61,78±9,84	65,90±20,80	72,18±24,90	69,77±20,32

5. TARTIŞMA

Tek band bağ rekonstrüksiyonu sonrası tünel genişlemesinin kliniğe etkisi konusunda birçok araştırma vardır^{142,147}. Yaygın kanı cerrahi sonrası dönemde greft tünellerinin ekleme yakın mesafede kemik kaybı ile genişlemesinin primer stabilite problemine ve revizyon cerrahisi sırasında tespit sorununa yol açacağı yönündedir¹⁴⁷. Bizde çalışmamızda 2 hastamızda ekleme yakın mesafede tünellerin birleştiğini gördük(Şekil 5.1)



Şekil 5.1: Çift band bağ rekonstrüksiyonu yapılan hastanın ameliyattan sonraki 6. ayda çekilmiş tomografisinden sagittal bir görüntü. Tibial tüneller orta noktadan, ekleme yakın yerde birleşmesi

Yapılan çalışmalar göstermiştir ki tüneller özellikle ilk 6 hafta içinde giderek genişlemekte, 6. haftadan sonra tünel genişlikleri sabit kalmaktadır¹⁶¹. Tünel genişlemesi birçok faktöre bağlıdır: bazı yazarlar biyolojik faktörlerden söz ederken bir diğer grup yazar ise mekanik faktörlerin daha ön planda yer aldığını savunmaktadır. Başlıca mekanik etkenlerden birisi mikroharektir. Yerleştirilen greflerin araba sileceği etkisi ile tünel içinde salınımı eklem sıvısının greft ile tünel arasına girerek aşındırıcı etkisiyle bu tünel genişlemesi

artırmaktadır¹⁶¹. Tünel genişlemesini engellemek için tünelin ölçülen greft çapından 1 mm daha küçük bir drille delinip dilatör yardımı ile genişletmeyi öneren Ugutmen ve ark.da mikrohareketin azaltılması fikrinden yola çıkmışlardır¹⁶⁶.

Tek band bağ rekonstrüksiyonu ile yapılan çalışmalar göstermiştir ki tibial tarafta %20,9 ile %73,9, femoral tarafta ise %30,1 ile %100,4 oranında genişleme olmaktadır^{147,166-170}. Bizim çalışmamızda 2., 3. ve 6. ayda ölçülen tünel genişlikleri arasında anlamlı bir fark bulunamamıştır. Yapılan tek band ile ilgili çalışmalar tünel genişlemesinin bizim ilk ölçüm zamanımızdan önce tamamlandığı sonrasında genişlemede anlamlı bir artış olmadığını göstermektedir

Yapılan çalışmalar çift band ÖÇB cerrahisinin tek banda göre daha anatomik ve rotasyonel anlamda daha iyi stabilite sağladığı belirtmektedir. Bizim çalışmamızda çift band cerrahisi tek band cerrahisine göre cerrahi sürede % 154.5 turnike süresi dikkate alındığında %171 daha fazla bulunmuştur. Ameliyat öncesi ve sonrası yapılan izokinetik kas ölçümleri arasında tek band ile çift band cerrahisi arasında bir fark bulunamamıştır. Yine aynı şekilde 2., 3. ve 6. ayda çekilen tomografilerde tünel genişlemeleri arasında anlamlı bir fark saptanamadı. Ancak bu durum çift band bağ rekonstrüksiyonu sırasında hem tibiada hemde femurda açılan toplam dört tünelin iki tünel açılan tek band bağ cerrahisine göre daha fazla kemik stoğu kaybı ve daha zor revizyon cerrahisine sebep olma gerçeğini değiştirmemektedir.

Çift band bağ cerrahisi tek band bağ cerrahisi ile karşılaştırıldığında daha zor hemde öğrenme eğrisi daha parabolik bir cerrahidir. Yeni bir cerrahi tekniğin hasta için daha anatomik daha fizyolojik ve daha iyi olmasının yanında bir çok cerrah tarafından daha az komplikasyonla uygulanabilmesi de önemlidir. Sınırlı sayıdaki başarılı sonuç bildiren yayınlarla ve in vitro çalışmalar yapılan cerrahinin uzun dönemli sonuçları konusunda her zaman fikir vermek için yeterli olamayabilir.

Hastaların ameliyat öncesi ve sonrası izokinetik kas değerlendirmeleri arasında bir farklılık saptanamamasının sebebini hastalardan sadece bir tanesinin profesyonel anlamda sporla uğraşması diğer hastaların daha çok hobi anlamında sportif aktiviteyle uğraşmasına, cerrahi sonrası sportif aktivitelerine geri dönme zorunluluğu olmamasına, 6 aylık sürenin erken olabileceğine ve de opere olan dizin kullanılmadaki çekincelerine bağlıyoruz.

Literatürde 1. yıl sonunda %59'lara varan oranda görülen tibial taraf tünel birleşmesini¹⁶⁵ biz sadece 1 (%6,25) hastamızın proksimaldeki L₁ kesitinde rastladık. Bu oran literatür ile karşılaştırıldığında çok düşük bir orandır. Bu düşük oranı kullanılan biyobozunur vidaların uygun çap ve uzunlukta yerleştirilmesi ile ilintili olduğunu düşünüyoruz. Çünkü erken dönemde tibial tünel genişliğini etkileyen faktörlerin başında tünel çapına uygun ve doğru yerleştirilen biyobozunur vida gelmektedir¹⁶⁵. Ancak çalışma süremizin benzer diğer çalışmalara göre kısa olması bu konuda erken bir yargıya varmamızı engellemektedir.

Bu çalışma tek band ve çift band cerrahisi sonrası erken dönem tünel genişlemesini tomografi yardımı ile sagittal ve koronal planda çap olarak aksiyal planda ise alanı 6 noktadan ölçen ve bu genişlemenin izokinetik kas gücü etkisini karşılaştırmalı olarak ortaya koyan ilk randomize prospektif çalışmadır. Biz çalışmamızda tek band cerrahisi ile çift band cerrahisi arasında erken dönemde hem tünel genişleme oranlarında ve hemde izokinetik kas değerleri açısından anlamlı bir fark bulamadık. Ancak çıkan bu sonuç iki cerrahi yöntem arasında farkın olmadığını söylemek anlamına gelmemektedir. Çift bağ rekonstrüksiyon cerrahisi sonrası yine tünel genişlemesi olmakta ve tek band cerrahisine göre hem femurda hemde tibiada daha fazla kemik stoğu kaybına yol açmaktadır. Çalışmanın süresinin uzatılması, hasta sayısının artırılması, daha erken dönemde çekilecek bir tomografi ile karşılaştırılmanın yapılması ve çalışmaya skorlama sistemlerinin eklenmesi her iki cerrahinin karşılaştırılması ve karar verme açısından daha yol gösterici olacaktır.

6. SONUÇ ve ÖNERİLER

Anatomik çift band ÖÇB cerrahisi tek band cerrahisi ile karşılaştırıldığında teorik anlamda daha fizyolojik olsada, klinik olarak daha kompleks ve zor bir cerrahidir. Biz çalışmamızda her iki grup arasında erken dönemde izokinetik kas gücü arasında ve tünel genişleme yüzdeleri arasında anlamlı bir fark bulmadık. Ön çapraz bağ cerrahisi sonrası tünel genişlemesinin erken dönemde izokinetik kas gücü üzerine etkinliği yoktur.

7. KAYNAKLAR

1. Tandoğan RN: Ön çapraz bağ yaralanmaları. In: Diz Cerrahisi Tandoğan RN, Alparslan M (eds), Haberal Eğitim Vakfı Yayınları 1999, s157-185
2. Passler HH: The History of cruciate ligaments. Some forgotten or unknow facts from Europa. *Knee Surg Sports Traumatol Arthroscopy* 1:13, 1993
3. Dandy DJ: Historical overview of operations for anterior cruciate ligaments rupture. *Knee Surg Sports Traumatol Arthroscopy* 3:256, 1996.
4. Mott HW: Semitendinosus anatomic reconstruction for cruciate ligament insufficiency. *Clin Orthop* 1983 172:90–92
5. Zaricznyj B: Reconstruction of the anterior cruciate ligament of the knee using a doubled tendon graft. *Clin Orthop* 1987 220:162–175
6. Odensten M, Gillquist J. Functional anatomy of the anterior cruciate ligament and a rationale for reconstruction. *J Bone Joint Surg Am* 1985;67:257-262.
7. Girgis FG, Marshall JL, Monajem ARS: The cruciate ligaments of the knee joint. *Clin Orthop* 1975, 106:216-31
8. Arnoczky SP: Anatomy of the anterior cruciate ligament. *Clin Orthop* 1983, 172:19-25
9. Harner CD, Baek GH, Vogrin TM, Carlin GJ, Kashiwaguchi S, Woo SL. Quantitative analysis of human cruciate ligament insertions. *Arthroscopy* 1999;15:741–749.
10. Takahashi M, Doi M, Abe M, Suzuki D, Nagano A. Anatomical study of the femoral and tibial insertions of the anteromedial and posterolateral bundles of human anterior cruciate ligament. *Am J Sports Med* 2006;34:787-792.
11. Kummer B, Yamamoto Y. Funktionelle Anatomie der Kreuzbaender. *Arthroskopie* 1988;1:2-10.
12. Mochizuki T, Muneta T, Nagase T: Cadaveric knee observation study for describing anatomic femoral tunnel placement for two-bundle anterior cruciate ligament reconstruction. *Arthroscopy* 2006 22:356–361
13. Steckel H, Starman JS, Baums MH: Anatomy of the anterior cruciate ligament double bundle structure: a macroscopic evaluation. *Scand J Med Sci Sports* 2006 (online first)
14. Ito M, Murase K, Tanaka S, Takahei T, Nakamura N: Clinical and anatomical study about double bundles in the anterior cruciate ligament. Proceedings of the 5th Biennial ISAKOS Congress, Hollywood, Florida, April 3–7, 2005, Eposter #156

15. Levicoff EA, Ferretti M, Macpherson TA: An anatomical and histological evaluation of the developing ACL in the fetus. Proceedings of the 52nd Annual Meeting of the Orthopaedic Research Society. Chicago, IL, March 19–26, 2006, Paper #1160
16. Scapinelli R: Vascular anatomy of the human cruciate ligament and surrounding structures. *Clin Anat* 1997, 10(3):151-62
17. Schutte MJ, Dabezies EJ, Zimny ML, Happel LT: Neural anatomy of the human anterior cruciate ligament. *J Bone Joint Surg* 1987, 69-A:243-9
18. Schultz RA, Miller DC, Kerr CS, Micheli L: Mechanoreceptors in human anterior cruciate ligament: histological study. *J Bone Joint Surg* 1984, 66-A:1072-6
19. Krauspe R, Schmidt M, Schaible HG: Sensory innervation of the anterior cruciate ligaments: a histological study. *J Bone Joint Surg* 1992, 74-A:390-7.
20. Petersen W, Tillmann B. Anatomy and function of the anterior cruciate ligament. *Orthopade* 2002;31:710-718 .
21. Ferretti M, Levicoff E, McPherson T, Zelle B, Fu F :The two bundles of the anterior cruciate ligament: anatomical and histological study in human fetuses. Proceedings of the 12th ESSKA 2000 Congress, Innsbruck, Austria, May 24–27, 2006, Oral Presentation #36
22. Amiel D, Frank C, Harwood F, Fronck J, Akeson W: Tendons and ligaments: morphological and biochemical comparison *J Orthop Res* 1984, 1:257-65
23. Danylchuck KD, Finlay JB, Kreck JP: Microstructural organization of human and bovine cruciate ligaments. *Clin Orthop* 1978, 131:294-8
24. Cooper RR, Misol S: Tendon and ligament insertion: a light and electron microscopic study. *J Bone Joint Surg* 1970, 52-A:1-20
25. Girgis FG, Marshall JL, Monajem ARS: The cruciate ligaments of the knee joint. *Clin Orthop* 1975, 106:216-31
26. Bray DF, Frank CB, Bray RC: Cytochemical evidence for a proteoglycan-associated filamentous network in ligament extracellular matrix. *J Orthop Res* 1990, 8:1-12
27. Fu FH, Harner CD, Johnson DL, Miller MD, Woo SL-Y: Biomechanics of knee ligaments: basic concepts and clinical application. *J Bone Joint Surg* 1993, 75-A:1715-27
28. Butler DL, Noyes FR, Grood ES. Ligamentous restraints to anterior-posterior drawer in the human knee: a biomechanical study. *J Bone Joint Surg* 1980, 62-A:259-70
29. Fukubayashi T, Torzilli PA, Sherman MF, Warren RF: An in vitro biomechanical evaluation of anterior-posterior motion of the knee, tibial displacement, rotation, and torque. *J Bone Joint Surg* 1982, 64-A:258-64
30. Hsie H-H, Walker PS: Stabilizing mechanism of the loaded and unloaded knee joint. *J Bone Joint Surg* 1976, 58-A:87-93.

31. Kanamori A, Sakane M, Zeminski J, Rudy TW, Woo SL: In-situ force in the medial and lateral structures of intact and ACL-deficient knees. *J Orthop Sci* 2000, 5:567-71.
32. Amis AA, Dawkins GPC: Functional anatomy of the anterior cruciate ligament: fibre bundle actions related to ligament replacements and injuries. *J Bone Joint Surg* 1991;73B(2):260–267
33. Gabriel MT, Wong EK, Woo SL, Yagi M, Debski RE. Distribution of in situ forces in the anterior cruciate ligament in response to rotatory loads. *J Orthop Res* 2004;22:85–9.
34. Buoncristiani AM, Tjoumakaris FP, Starman JS, Ferretti M, Fu FH. Anatomic double-bundle anterior cruciate ligament reconstruction. *Arthroscopy* 2006;22:1000–6.
35. Zantop T, Herbort M, Raschke MJ, Fu FH, Petersen W. The role of the anteromedial and posterolateral bundles of the anterior cruciate ligament in anterior tibial translation and internal rotation. *Am J Sports Med* 2007;35:223–7.
36. Gabriel MT, Wong EK, Woo SL, Yagi M, Debski RE: Distribution of in situ forces in the anterior cruciate ligament in response to rotatory loads. *J Orthop Res* 2004;22(1):85–89
37. Yagi M, Wong EK, Kanamori A: Biomechanical analysis of an anatomic anterior cruciate ligament reconstruction. *Am J Sports Med* 2002 30(5):660–666
38. Woo SL, Kanamori A, Zeminski J: The effectiveness of reconstruction of the anterior cruciate ligament with hamstrings and patellar tendon. A cadaveric study comparing anterior tibial and rotational loads. *J Bone Joint Surg* 2002 84A(6): 907–914
39. Sakane M, Fox RJ, Woo SL: In situ forces in the anterior cruciate ligament and its bundles in response to anterior tibial loads. *J Orthop Res* 1997 15(2):285–293
40. Mae T, Shino K, Miyama T: Single- versus two femoral socket anterior cruciate ligament reconstruction technique: Biomechanical analysis using a robotic simulator. *Arthroscopy* 2001 17(7):708–716
41. Yamamoto Y, Hsu WH, Woo SL: Knee stability and graft function after anterior cruciate ligament reconstruction: A comparison of a lateral and an anatomical femoral tunnel placement. *Am J Sports Med* 32(8):1825–1832
42. Sbihi A, Franceschi JP, Christel P: Anterior cruciate ligament reconstruction: biomechanical comparison on cadaver specimens using a single or double hamstring technique. *Rev Chir Orthop Reparatrice Appar Mot* 2004 90(7):643–650
43. Petersen W, Tretow H, Weimann A: Biomechanical evaluation of two techniques for double bundle ACL reconstruction: One tibial tunnel versus two tibial tunnels. *Proceedings of the 12th ESSKA 2000 Congress, Innsbruck, Austria, May 24–27, 2006, Oral Presentation #38*

44. Weimann A, Tretow H, Zantop T: Biomechanical evaluation of two techniques for double bundle ACL reconstruction: one tibial tunnel versus two tibial tunnels. Proceedings of the 52nd Annual Meeting of the Orthopaedic Research Society. Chicago, IL, March 19–26, 2006. Paper #1140
45. Sgaglione NE, Warren RF, Wickiewicz TL, et al: Primary repair with semitendinosus tendon agumentation of the anterior cruciate ligament injuries. *Am J Sports Med* 1990, 18:64–73
46. Akpınar S: Ön çapraz bağ yaralanmalarında epidemiyoloji ve oluş mekanizmaları. In: Ön çapraz bağ cerrahisi. Tandoğan RN (ed), Türk Spor Yaralanmaları Artroskopisi ve Diz Cerrahisi Derneği Yayınları 2002, s11-15
47. Fu FH, Zelle BA, Beasley LS: The double-bundle technique: the restoration of normal kinematics. Proceedings of Arthroscopy Association of North America 2005 Specialty Day, Washington, DC, February 26, 2005, pp 284–289
48. Powel JW, Schootman M: A multivariate risk analysis of selected playing surfaces in the national football league: 1980 to 1989. An epidemiologic study of knee injuries. *Am J Sports Med* 1992, 20:686-94
49. Powel JW: Incidence of injuries associated with playing surfaces in the national football league 1980-1985. *Athletic Training* 1987, 22:202-6
50. Nigg BM, Segesser B: The influence of playing surfaces on the load of the locomotor system and tennis injuries. *Sports Med* 1988, 5:375-85
51. Arendt EA, Agel J, Dick R. : Anterior cruciate ligament injury patterns among collegiate men and women. *J Athl Train* 1999 34:86–92
52. Shelbourne KD, Thorp JD, Klootwy TE: The relationship between intercondylar notch width of the femur and incidence of anterior cruciate ligament tears. *Am J Sports Med* 1998, 26:402-8.
53. Wojtys EM, Huston LJ, Lindenfeld TN, et al: Association between the menstrual cycle and anterior cruciate ligament injuries. *Am J Sports Med* 1998, 16:614-9.
54. Lindenfeld TN, Schmitt DJ, Hendy MP, : Incidence of injury in indoor soccer. *Am J Sports Med* 1994;22:364-371.
55. Bjordal JM, Arnoy F, Hannestad B, : Epidemiology of anterior cruciate ligament injuries in soccer. *Am J Sports Med* 1997;25:341-345.
56. Liu SH, Al-Saikh RA, Pannosian V, Finerman GAM, Lane JM: Estrogen affects the cellular metabolism of the anterior cruciate ligament. *Am J Sport Med* 1997, 25:704-9.
57. Huston LJ, Wojtys EM: Neuromuscular performance characteristic in elite female athletes. *Am J Sports Med* 1996, 24:427-36.

58. Anderson AF, Dome DC, Gautam S, Awh MH, Rennirt GW: Correlation of antropometric measurements, strength anterior cruciate ligament size, and intercondylar notch characteristics to sex differences in anterior cruciate ligament. *Am J Sports Med* 1997,25:704-9
59. Tandoğan RN, Taşer Ö, Kayaalp A, Taşkıran E, Pınar H, Alparslan B, Alturfan A: Analysis of meniscal and chondral lesion accompanying ACL tears. 9th Congress of ESSKA, 16-20 Eylül 2000, Londra, İngiltere, Book of Abstracts, s:144.
60. Shirakura K, Kolbuna Y, Kizuki S, Terauchi M, Fukasawa N: Untreated acute anterior cruciate ligament tears of the knee: progression and the influence of associated injuries. *Knee Surg Sports Traumatol Arthros* 1995, 3:62–7
61. Faber KJ, Dill JR, Amrmdola A, Thain L, Spouge A, Fowler PJ: Occult osteochondral lesions after anterior cruciate ligament rupture. Six year magnetic resonance imaging follow-up study. *Am J Sports Med* 1999, 27:489–94
62. Marshall JL. Olsson S: Instability of the knee. *J Bone Joint Surg* 1971, 53-A:1561-70
63. McDevitt C, Gilbertson E, Muir H: An experimental model of osteoarthritis: early morphological and biomechanical changes . *J Bone Joint Surg* 1977, 59-B:24-35.
64. Hawkins RJ, Misamore GW, Merritt TR: Follow-up of the acute nonoperated ligament tears. *Am J Sports Med* 1986, 14:205-10
65. Kannus P, Jarvien M: Conservatievly treated tears of the anterior cruciate ligament: Long term results. *J Bone Joint Surg* 1987, 69-A:1007-
66. Patee GA, Fox JM, Dell Pizzo W, Friedman MJ: Four to ten year follow-up of unreconstructed anterior cruciate ligament tears. *Am J Sports Med* 1989, 17:430-5
67. Noyes FR, Mooar PA, Matthews DS, Butler DL: The symptomatic anterior cruciate deficent knee: part I: the long term functional disability in athletically active individuals. *J Bone Joint Surg* 1983, 65-A: 154-62.
68. O’Brein WR: Degenerative arthritis of the knee following anterior cruciate ligament injury: Role of the meniscus. *Sports Med Arthroscopy Rev* 1993, 1:114–8.
69. Neyet P, Donell ST, Dejour H: Results of partial menisectomy related to the state of the anterior cruciate ligament review at 20 to 35 years. *J Bone Joint Surg* 1993, 75-A:36–40
70. Daniel DM, Stone ML, Dobson BE, Fithian DC, Rossman DJ, Kaufman KR: Fate of the ACL-injured patient: a prospective outcome study. *Am J Sports Med* 1994, 22:632-44
71. Dye SF, Chew MH: Restoration os osseous hemeostasis after anterior cruciate ligament reconstruction. *Am J Sports Med* 1993, 21:748-50

72. Sommerlath K, Lysholm J, Gillquist J. The long-term course after treatment of acute anterior cruciate ligament ruptures. A 9 to 16 year follow-up. *Am J Sports Med* 1991;19:156–162
73. Clancy WG Jr, Ray M, Zoltan DJ: Acute tears of the anterior cruciate ligament: surgical vs. conservative treatment. *J Bone Joint Surg* 1988, 70-A:1483–8
74. Anderson C, Odensten M, Good L, Gillquist J: Surgical or nonsurgical treatment of acute rupture of the anterior cruciate ligament: a randomized study with long-term follow-up. *J Bone Joint Surg* 1989, 71-A:965–74
75. Boden PB, Feagin JA. Jr: Natural history of the ACL-deficient knee. *Sports Med Arthroscopy Rewiev* 1997, 5:20–8
76. Murrel GAC, Maddali S, Horovitz L, Oakley S, Warren RF: The effects of time course after anterior cruciate ligament injury in correlation with meniscal and cartilage loss. *Am J Sports*. 2001, 29:9–14
77. Kim HJ, Rodeo SA. Approach to meniscal tears in anterior cruciate ligament reconstruction. *Orthop Clin North Am* 2003; 34:139–147
78. Barrack RL, Lund PJ, Munn BG, Wink C, Hapel L: Evidence of reinnervation of free patellar tendon autograft used for anterior cruciate ligament reconstruction. *Am J Sports Med* 1997, 25:196–202
79. Denti M, Monteleone M, Berardi A, Panni AS: Anterior cruciate ligament mechanoreceptors. *Clin Orthop* 1994, 308:29–32
80. Jerosh J, Prymka M. Proprioceptive capacity of the knee joint area in patients after rupture of the anterior cruciate ligament. *Unfallchirurg* 1996, 99:861–8
81. Alparslan B: Ön çapraz bağ yaralanmalarında cerrahi tedavi endikasyonları ve genel prensipler. In: Ön çapraz bağ cerrahisi. Tandoğan RN (ed), *Türk Spor Yaralanmaları Artroskopisi ve Diz Cerrahisi Derneği Yayınları* 2002, s53–59
82. Woo SL-Y, Hollis JM, Adams DJ, Lyron RM, Takai S: Tensile properties of the human femur-anterior cruciate ligament-tibia complex: the effects of specimen age and orientation *Am J Sports Med* 1991, 19:217-25
83. Arce G, Lacroze P, Barclay F, Pereira E: Are patients over 40 years of age suitable for ACL reconstruction. In: 2001 ISAKOS Congress Presentation Outlines & Abstracts, 2001, p:5.76.
84. Barlett J: ACL reconstruction in patients over 50: A review of middle age activity. In 2001, p:3.11-3.13.
85. Geissler WB: Anatomy, Biomechanics, Surgical Indications of ACL reconstructions. In: *Arthroscopy Association of North America, 2001 Speciality Day* 2001, s:1-8
86. Buss DD, Min R, Skyhar M, Galiant B, Warren RF, Wickiewicz TL: Nonoperative treatment of acute anterior cruciate ligament injuries in a selected group of patients. *Am J Sports Med* 1995, 23:160-5

87. Ciccotti MG, Lombardo SJ, Nonweiler B, Pink M: Non-operative treatment of acute anterior cruciate ligament in middle aged patients. *J Bone Joint Surg* 1994, 76-A:1315-21
88. Ochi M, Adachi N, Deie M, Kanaya A. Anterior cruciate ligament augmentation procedure with a 1-incision technique: Anteromedial bundle or posterolateral bundle reconstruction. *Arthroscopy* 2006;22:463.e1-463.e5
89. Johnson RJ, Beynon BD, Nichols CE, Renström PA: Current concept review. The treatment of injuries of the anterior cruciate ligament. *J Bone Joint Surg* 1992, 74-A:140-51
90. Nebelung W, Wuschech H: Thirty-five years of follow-up of anterior cruciate ligament-deficient knees in high-level athletes *Arthroscopy* 2005 Jun;21(6):696-702.
91. Pınar H.: Dizin Akut travmatik hemartrozunda alçı uygulamalarının sonuçları. *Uzmanlık tezi*, 1990, İstanbul Üniversitesi İstanbul Tıp Fakültesi, İstanbul
92. Aydoğdu S, Yercan H, Okçu G, Ön çapraz bağ yaralanmalarında konservatif tedavi: endikasyonlar, prensipler ve sonuçlar. In: Ön çapraz bağ cerrahisi. Tandoğan RN (ed), *Türk Spor Yaralanmaları Artroskopisi ve Diz Cerrahisi Derneği Yayınları* 2002, s41-51
93. Cosgarea AJ, Sebastianelli WJ, DeHaven KE: Prevention of arthrofibrosis after anterior cruciate ligament reconstruction using the central third patellar tendon autograft. *Am J Sports Med* 1995, 23;87-92.
94. Doral MN: When how we have to treat acute ACL tears in the athletes? In: Doral MN(ed), *Spor Yaralanmaları Artroskopisi ve Eklem Cerrahisi. Güncel Yaklaşımlar Kavramlar*. Ankara 2000, s:213
95. Fu F, Paul J, Harner C: The development of flexion contractures following arthroscopic anterior cruciate ligament reconstruction. *Am J Sports Med* 1991,19:332-6
96. Binnet MS: Çapraz Bağların Akut yaralanmaları. In:Ege R (ed), *Diz Sorunları, Bizim Büro Basımevi*, Ankara. 1998, s:597-628
97. Bottoni CR, Lindell TR, Trainor TJ, Freccero DM, Lindell KK: Postoperative range of motion following anterior cruciate ligament reconstruction using autograft hamstrings: a prospective, randomized clinical trial of early versus delayed reconstructions. *Am J Sports Med* 2008 Apr;36(4):656-62.
98. Adachi N, Ochi M, Uchio Y, Iwasa J, Kuriwaka M, Ito Y Reconstruction of the anterior cruciate ligament. Single- versus double-bundle multistranded hamstring tendons. *J Bone Joint Surg* 2004, 86B(4):515–520
99. Gabriel MT, Wong EK, Woo SL, Yagi M, Debski RE: Distribution of in situ forces in the anterior cruciate ligament in response to rotatory loads. *J Orthop Res* 2004;22(1):85–89

100. Kurosawa H, Yamakoshi K, Yasuda K, Sasaki T: Simultaneous measurement of changes in length of the cruciate ligaments during knee motion. *Clin Orthop* 1991, 265:233–240
101. Sakane M, Fox RJ, Woo SL: In situ forces in the anterior cruciate ligament and its bundles in response to anterior tibial loads. *J Orthop Res* 1997, 15(2):285–293
102. Georgoulis AD, Papadonikolakis A, Papageorgiou CD, Mitsou A, Stergiou N: Three-dimensional tibiofemoral kinematics of the anterior cruciate ligament-deficient and reconstructed knee during walking. *Am J Sports Med* 2003, 31(1):75–79
103. Ristanis S, Giakas G, Papageorgiou CD et al: The effects of anterior cruciate ligament reconstruction on tibial rotation during pivoting after descending stairs. *Knee Surg Sports Traumatol Arthrosc* 2003, 11(6):360–365
104. Tashman S, Collon D, Anderson K, Kolowich P, Anderst W: Abnormal rotational knee motion during running after anterior cruciate ligament reconstruction. *Am J Sports Med* 2004, 32(4):975–983
105. Ristanis S, Stergiou N, Patras K et al: Excessive tibial rotation during high-demand activities is not restored by anterior cruciate ligament reconstruction. *Arthroscopy* 2005, 21:1323–1329
106. Ristanis S, Stergiou N, Patras K et al: Follow-up evaluation 2 years after ACL reconstruction with bone-patellar tendon- bone graft shows that excessive tibial rotation persists. *Clin J Sports Med* 2006, 16:111–116
107. Mae T, Shino K, Miyama T et al: Single- versus twofemoral socket anterior cruciate ligament reconstruction technique: Biomechanical analysis using a robotic simulator. *Arthroscopy*, 2001, 17(7):708–716
108. Sbihi A, Franceschi JP, Christel P et al: Anterior cruciate ligament reconstruction: biomechanical comparison on cadaver specimens using a single or double hamstring technique. *Rev Chir Orthop Reparatrice Appar Mot* 2004: 90(7):643–650
109. Muneta T, Sekiya I, Yagishita K: Two-bundle reconstruction of the anterior cruciate ligament using semitendinosus tendon with endobuttons: operative technique and preliminary results. *Arthroscopy* 1999:15(6):618–624
110. Kubo T, Hara K, Suginoshita T: Anterior cruciate ligament reconstruction using the double bundle method. *J Orthop Surg (Hong Kong)* 2000: 8(2):59–63
111. Yagi M, Kuroda R, Hoshino Y: Prospective-randomized comparison of single antero-medial, single posterolateral and anatomic ACL reconstruction. 12th ESSKA 2000 Congress, Innsbruck, Austria, May 24–27, 2006, Oral Presentation, #32
112. Giron F, Aglietti P, Mondanelli N, Cuomo P: Single versus double bundle techniques in ACL reconstruction using a DSTG graft. Preliminary results. Proceedings of the 5th Biennial ISAKOS Congress, Hollywood, Florida, April 3–7, 2005, Oral Presentation #56

113. Hamada M, Shino K, Horibe S: Single-versus bisocket anterior cruciate ligament reconstruction using autogenous multiple-stranded hamstring tendons with endobutton femoral fixation: a prospective study. *Arthroscopy* 2001;17(8):801– 807
114. Marcacci M, Zaffagnini S, Iacono F: Prospective randomized study of single plus lateral plasty versus double bundle ACL technique at minimum 3 years follow-up. Proceedings of the 12th ESSKA 2000 Congress, Innsbruck, Austria, May 24–27, 2006, Oral Presentation #37
115. Toritsuka Y, Shino K, Horibe S: Second-look arthroscopy of anterior cruciate ligament grafts with multistranded hamstring tendons. *Arthroscopy* 2004 20(3):287–293.
116. Aglietti P, Giron F, Cuomo P, Losco M, Mondanelli N: Single- and double-incision double-bundle ACL reconstruction. *Clin Orthop* 2007;454:108–113.
117. Giron F, Aglietti P, Cuomo P, Losco M, Mondanelli N: Double-bundle ACL reconstruction: Single versus double incision. Proceedings of the 12th ESSKA 2000 Congress, Innsbruck, Austria, May 24–27, 2006, Oral Presentation #43.
118. Siebold R, Dehler C: ACL reconstruction with hamstrings: prospective randomized comparison of “double-bundle” to “single-bundle” technique. Proceedings of the 12th ESSKA 2000 Congress, Innsbruck, Austria, May 24–27, 2006, Oral Presentation #45.
119. Otsubo H, Nakamura N, Nakata K et al: Arthroscopic evaluation of anatomic two-bundle anterior cruciate ligament reconstruction using hamstring tendon autograft. Proceedings of the 12th ESSKA 2000 Congress, Innsbruck, Austria, May 24– 27, 2006, Oral Presentation #33.
120. Yasuda K, Kondo E, Ichiyama H: Anatomic reconstruction of the anteromedial and posterolateral bundles of the anterior cruciate ligament using hamstring tendon grafts. *Arthroscopy* 2004, 20(10):1015–1025
121. Yasuda K, Kondo E, Ichiyama H, Tanabe Y, Tohyama H: Surgical and biomechanical concepts of anatomic anterior cruciate ligament reconstruction. *Oper Tech Orthop* 2005 15(2):96–102
122. Adachi N, Ochi M, Uchio Y, Iwasa J, Kuriwaka M, Ito Y. : Reconstruction of the anterior cruciate ligament. Single- versus double-bundle multistranded hamstring tendons. *J Bone Joint Surg* 2004 86B(4):515–520
123. Zhao J, Peng X, He Y, Wang J: Two-bundle anterior cruciate ligament reconstruction with eight-stranded hamstring tendons: Four-tunnel technique. *Knee* 2006, 13:36–41
124. Yasuda K, Kondo E, Ichiyama H, Tanabe Y, Tohyama H: Clinical evaluation of anatomic double-bundle anterior cruciate ligament reconstruction procedure using hamstring tendon grafts: comparisons among three different procedures. *Arthroscopy* 2006, 22(3):240–251

125. Powers DL, Jacob PA, Drews MJ: Anatomical reconstruction of the anterior cruciate ligament in goats. *J Investigative Surg* 1991, 4(2):191–202
126. Radford WJ, Amis AA, Kempson SA, Stead AC, Camburn M: A comparative study of single-and double-bundle ACL reconstructions in sheep. *Knee Surg Sports Traumatol Arthrosc* 1994,2(2):94–99
127. Kocher MS, Steadman JR, Briggs K. : Determinants of patient satisfaction with outcome after anterior cruciate ligament reconstruction. *J Bone Joint Surg* 2002;84A(9):1560–1572
128. Shino K, Nakata K, Nakamura N: Anatomic anterior cruciate ligament reconstruction using two double-looped hamstring tendon grafts via twin femoral and triple tibial tunnels. *Oper Tech Orthop* 2005 15:130–134
129. Bellier G, Christel P, Colombet P: Double-stranded hamstring graft for anterior cruciate ligament reconstruction. *Arthroscopy* 2004;20(8):890–894
130. Cha PS, Brucker PU, West RV: Arthroscopic double-bundle anterior cruciate ligament reconstruction: An anatomic approach. *Arthroscopy* 2005 21:1277.e1–1277.e8
131. Irrgang JJ: Modern trends in anterior cruciate ligament rehabilitation: Nonoperative and postoperative management. *Clin Sports Med* 1993 12:797–813
132. Takeuchi R, Saito T, Mituhashi S: Double-bundle anatomic anterior cruciate ligament reconstruction using bonehamstring- bone composite graft. *Arthroscopy* 2002 18(5):550–555
133. Caborn DN, Chang HC: Single femoral socket double-bundle anterior cruciate ligament reconstruction using tibialis anterior tendon: description of a new technique. *Arthroscopy* 2005 21(10):1273.e1–1273.e8
134. Fu FH, Zelle BA, Beasley LS: The double-bundle technique: the restoration of normal kinematics. *Proceedings of Arthroscopy Association of North America 2005 Specialty Day, Washington, DC, February 26, 2005, pp 284–289*
135. Fu FH, Starman JS, Ferretti M: Anatomic double bundle ACL reconstruction: the restoration of normal knee kinematics. In: *Symposia sports/arthroscopy: controversies in soft tissues ACL reconstruction: Allograft vs. autograft, double tunnel vs. single tunnel, cortical vs. aperture fixation. Symposium at the 73rd Annual Meeting of the American Academy of Orthopaedic Surgeons, Chicago, IL, March 22–26, 2006, pp 384–385*
136. Vidal AF, Brucker PU, Fu FH: Anatomic double-bundle anterior cruciate ligament reconstruction using tibialis anterior tendon allografts. *Oper Tech Orthop*, 2005, 15(2):140–145
137. Aglietti P, Giron F, Buzzi R, Biddau F, Sasso F. Anterior cruciate ligament reconstruction: Bone-patellar tendon-bone compared with double semitendinosus and gracilis tendon grafts. *J Bone Joint Surg Am* 2004;86:2143-2155.

138. Zijl JAC, Kleipool AEB, Willems WJ. Comparison of tibial tunnel enlargement after anterior cruciate ligament reconstruction using patellar tendon autograft or allograft. *Am J Sports Med* 2000;28:547-551.
139. Buck DC, Simonian PT, Larson RV, Borrow J, Nathanson DA. Timeline of tibial tunnel expansion after single-incision hamstring anterior cruciate ligament reconstruction. *Arthroscopy* 2004;20:34-36.
140. Barber AF, Spurill B, Sheluga M. The effect of outlet fixation on tunnel widening. *Arthroscopy* 2003;19:485-492.
141. Clatworthy MG, Annear P, Bulow JU, Bartlett RJ. Tunnel widening in anterior cruciate ligament reconstruction: A prospective evaluation of hamstring and patella tendon grafts. *Knee Surg Sports Traumatol Arthrosc* 1999;7:138-145
142. Hersekli MA, Akpınar S, Ozalay M, : Tunnel enlargement after arthroscopic anterior cruciate ligament reconstruction: Comparison of bone-patellar tendon-bone and hamstring autografts. *Adv Ther* 2004;21:123-131
143. Buelow JU, Siebold R, Ellermann A. A prospective evaluation of tunnel enlargement in anterior cruciate ligament reconstruction with hamstrings: Extracortical versus anatomical fixation. *Knee Surg Sports Traumatol Arthrosc* 2002;10:80-85.
144. Klein JP, Litner DM, Downs D, Varenka K. The incidence and significance of femoral tunnel widening after quadrupled hamstring anterior cruciate ligament reconstruction using femoral cross pin fixation. *Arthroscopy* 2003;19:470-476
145. Buoncristiani AM, Tjoumakaris FP, Starman JS, Ferretti M, Fu FH Anatomic double-bundle anterior cruciate ligament reconstruction. *Arthroscopy* 22(9):1000–1006
146. Fu FH, Starman JS, Ferretti M Anatomic double bundle ACL reconstruction: the restoration of normal knee kinematics. In: *Symposia sports/arthroscopy: controversies in soft tissues ACL reconstruction: Allograft vs. autograft, double tunnel vs. single tunnel, cortical vs. aperture fixation. Symposium at the 73rd Annual Meeting of the American Academy of Orthopaedic Surgeons, Chicago, IL, March 22–26, 2006, pp 384–385*
147. Wilson TC, Kantaras A, Atay A, Johnson DL. Tunnel enlargement after anterior cruciate ligament surgery. *Am J Sports Med* 2004;32:543-549.
148. Insalata JC, Klatt B, Fu FH, Harner CD. Tunnel expansion following anterior cruciate ligament reconstruction: A comparison of hamstring and patellar tendon autografts. *Knee Surg Sports Traumatol Arthrosc* 1997;5:234-238.
149. Webster KE, Feller JA, Harmeister KA. :Bone tunnel enlargement following anterior cruciate ligament reconstruction: A randomised comparison of hamstring and patellar tendon grafts with 2-year follow-up. *Knee Surg Sports Traumatol Arthrosc* 2001;9:86-91
150. Fahey M, Indelicato PA. Bone tunnel enlargement after anterior cruciate ligament replacement. *Am J Sports Med* 1994;22:410-414.

151. Höher J, Möller HD, Fu FH.: Bone tunnel enlargement after anterior cruciate ligament reconstruction: Fact or fiction? *Knee Surg Sports Traumatol Arthrosc* 1998;6:231-240.
152. L'Insalata JC, Klatt B, Fu FH, Harner CD. Tunnel expansion following anterior cruciate ligament reconstruction: A comparison of hamstring and patellar tendon autografts. *Knee Surg Sports Traumatol Arthrosc* 1997;5:234-238.
153. Zysk SP, Fraunberger P, Veihelmann A.: Tunnel enlargement and changes in synovial fluid cytokine profile following anterior cruciate ligament reconstruction with patellar tendon and hamstring tendon autografts. *Knee Surg Sports Traumatol Arthrosc* 2004;12:98-103.
154. Fahey M, Indelicato PA. Bone tunnel enlargement after anterior cruciate ligament replacement. *Am J Sports Med* 1994;22: 410-414.
155. Schulte K, Majewski M, Irrgang JJ, :Radiographic tunnel changes following arthroscopic ACL reconstruction: Autograft versus allograft. *Arthroscopy* 1995;11:372-373
156. Chhabra A, Kline AJ, Nilles KM, Harner CD: Tunnel expansion after anterior cruciate ligament reconstruction with autogenous hamstrings: a comparison of the medial portal and transtibial techniques. *Arthroscopy*. 2006 Oct;22(10):1107-12
157. Fink C, Zapp M, Benedetto KP, Hackl W, Hoser C, Rieger M: Tibial tunnel enlargement following anterior cruciate ligament reconstruction with patellar tendon autograft. *Arthroscopy*. 2001 Feb;17(2):138-43.
158. L'Insalata JC, Klatt B, Fu FH, Harner CD. Tunnel expansion following anterior cruciate ligament reconstruction: A comparison of hamstring and patellar tendon autografts. *Knee Surg Sports Traumatol Arthrosc* 1997;5:234-238.
159. Höher J, Möller HD, Fu FH. :Bone tunnel enlargement after anterior cruciate ligament reconstruction: Fact or fiction? *Knee Surg Sports Traumatol Arthrosc* 1998;6:231-240.
160. Morgan CD, Kalman VR, Grawl DM. Isometry testing for anterior cruciate ligament reconstruction revisited. *Arthroscopy* 1995;11: 647-659.
161. SieboldR: Observations on Bone Tunnel Enlargement After Double Bundle Anterior Cruciate Ligament Reconstruction *Arthroscopy*. 2007 Mar; 23(3):291-8.
162. Ugutmen E, Ozkan K, Güven M, Sener N, Altintas F: Early tunnel enlargement after arthroscopic ACL reconstructions. *Acta Orthop Belg*. 2007 Oct;73(5):625-9.
163. Clatworthy MG, Annear P, Buelow JU, Bartlett RJ: Tunnel widening in anterior cruciate ligament reconstruction: A prospective evaluation of hamstring and patella tendon grafts. *Knee Surg Sports Traumatol Arthrosc* 1999;7:138-145.

164. Jansson KA, Harilainen A, Sandelin J, Karjalainen PT, Aronen HJ, Tallroth K. : Bone tunnel enlargement after anterior cruciate ligament reconstruction with the hamstring autograft and endobutton fixation technique. A clinical, radiographic and magnetic resonance imaging study with 2 years follow-up. *Knee Surg Sports Traumatol Arthrosc* 1999;7:290-295.
165. Linn RM, Fischer DA, Smith JP, Burstein DB, Quick DC. : Achilles tendon allograft reconstruction of the anterior cruciate ligament-deficient knee. *Am J Sports Med* 1993;21:825-831.
166. Webster KE, Feller JA, Hameister KA. : Bone tunnel enlargement following anterior cruciate ligament reconstruction: A randomised comparison of hamstring and patellar tendon grafts with 2-year follow-up. *Knee Surg Sports Traumatol Arthrosc* 2001;9:86-91.