



Şenay Canikli Adıgüzel,
Arash Pirat,
Suna Türkoğlu,
Nilüfer Bayraktar,
Özlem Özen,
Müge Kaya

Bir Sıçan Akut Respiratuvar Distres Modeli'nde Silimarin'in Antiinflamatuvar ve Antioksidan Etkisi

A Rat Model of Acute Respiratory Distress Silymarin's Antiinflammatory and Antioxidant Effect

Geliş Tarihi/Received : 11.08.2015

Kabul Tarihi/Accepted : 01.12.2015

Türk Yoğun Bakım Derneği Dergisi, Galenos Yayınevi tarafından basılmıştır.

Journal of the Turkish Society of Intensive Care, published by Galenos Publishing.
ISSN: 2146-6416

Şenay Canikli Adıgüzel
Samsun Eğitim ve Araştırma Hastanesi, Anesteziyoloji ve Reanimasyon Kliniği, Samsun, Türkiye

Arash Pirat
Başkent Üniversitesi Tıp Fakültesi, Anesteziyoloji ve Reanimasyon Anabilim Dalı, Ankara, Türkiye

Suna Türkoğlu, Nilüfer Bayraktar
Başkent Üniversitesi Tıp Fakültesi, Biyokimya Anabilim Dalı, Ankara, Türkiye

Özlem Özen
Başkent Üniversitesi Tıp Fakültesi, Patoloji Anabilim Dalı, Ankara, Türkiye

Müge Kaya
Darıca Farabi Devlet Hastanesi, Patoloji Kliniği, Kocaeli, Türkiye

Şenay Canikli Adıgüzel (✉),
Samsun Eğitim ve Araştırma Hastanesi, Anesteziyoloji ve Reanimasyon Kliniği, Samsun, Türkiye

E-posta: drsenaycanikli@yahoo.com

Tel.: +90 533 543 54 22

ÖZ Amaç: Çalışmamızda çekal ligasyon ve perforasyon yöntemi kullanılarak akut akciğer hasarı gelişimini sağladığımız sıçanlarda Silimarin'in anti-inflamatuvar ve antioksidan özelliklerini değerlendirmeyi amaçladık.

Gereç ve Yöntem: Toplam 46 sıçanın kullanıldığı çalışmamızda sham (n=14), kontrol (n=16) ve silimarin (n=16) grupları ve her bir grubun erken ve geç alt grupları vardı. Silimarin grubundaki sıçanlara silimarin, kontrol ve sham grubuna ise salin verildi. Kontrol ve silimarin grubundaki sıçanlarda çekal ligasyon ve perforasyon yöntemi ile sepsise bağlı akciğer hasarı gelişimi sağlandı. Erken gruptaki sıçanlar 12. saatte sonlandırılırken geç gruptakiler takibe alındı. Sıçanların serum ve bronkoalveolar lavaj sıvısı (BAL) tümör nekroz faktör alfa (TNF- α), interlökin (IL)-1, IL-6 seviyeleri, akciğer dokusunda malondialdehit (MDA) ve glutatyon sülfidril (GSH) seviyeleri, akciğer dokusunun histopatolojik incelemesi ve yaş/kuru ağırlık oranına bakıldı.

Bulgular: Çalışmanın sonucunda 72. saatte silimarin grubunda sağkalım oranı %62,5, kontrol grubunda %12,5 bulundu (p=0,0506). Silimarin grubunda kontrol grubuna göre yaş/kuru ağırlık oranı (p=0,019), serum ve BAL, TNF- α , IL-1, IL-6 seviyeleri (her biri için p<0,05) ve histopatolojik skorlama anlamlı olarak daha düşük bulundu (p=0,001). Doku MDA seviyesinin kontrol grubundan daha düşük (p=0,011) ve GSH seviyesinin daha yüksek (p=0,001) olduğu tespit edildi.

Sonuç: Silimarin sepsise bağlı akut akciğer hasarı gelişimini önlemede yararlı olmuştur. Bu etkinin anti-inflamatuvar ve antioksidan özellikleri sayesinde olduğunu düşünmekteyiz.

Anahtar Kelimeler: Silimarin, akut akciğer hasarı, antioksidan, anti-inflamatuvar

SUMMARY Objective: In this study, it was aimed to evaluate the anti-inflammatory and antioxidative effects of Silymarin in rats in whom artificial acute pulmonary damage was provided with caecal ligation-perforation method.

Material and Method: Forty-six rats were randomized to sham (n=14), control (n=16), silymarin (n=16) groups. Each group had early and late subgroups. Silimarin was administered in the silimarin group and saline was administered in control and sham groups. Artificial acute pulmonary damage associated with sepsis was provided with caecal ligation-perforation method in control and silimarin groups. Rats in the early subgroup were terminated at the end of the 12th hour and threats in the late group were followed-up. Serum and bronchoalveolar lavage fluid (BAL) tumor necrosis factor (TNF)-alpha, interleukin (IL)-1beta, and IL-6; lung tissue malondialdehyde (MDA) and glutathione (GSH) levels; lung histopathologic examination; and lung wet-to-dry (w/d) weight ratio measurements were used to compare and evaluate the severity of lung injury between the groups.

Results: Mortality rates for silymarin and control groups were 62.5% and 12.5%, respectively (log-rank p=0.0506). Compared with the silymarin group, the control group exhibited significantly more severe lung injury, as indicated by higher mean values for serum and BAL TNF-alpha, IL-1beta and IL-6 (p<0.05 for all measurements), total lung histopathologic injury score (p=0.001), w/d (p=0.019) and lung-tissue MDA (p=0.011) levels. Lung tissue GSH levels were significantly higher in silymarin group than control group (p=0.001).

Conclusion: Silymarin reduces the severity of sepsis induced-acute lung injury and may also improve survival in a ceal ligation and perforation rat model. These beneficial effects of this agent are probably due to its inhibitory effects on inflammatory process and oxidative injury.

Keywords: Silymarin, acute lung injury, antioxidant, antiinflammatory

Giriş

Akut akciğer hasarı (AAH) akut respiratuvar distres sendromu (ARDS); akciğer üzerinde direkt ve indirekt hasar oluşturan çok farklı nedenler tarafından tetiklenen, akut olarak başlayan, akciğerlerde inflamasyon, proliferasyon ve fibrozisin de dahil olduğu ciddi yapısal değişiklikler içeren bir sendromdur. Bu sendromda alveolokapiller permeabilite artışına sekonder nonkardiyak pulmoner ödem, oksijene dirençli hipoksemi, kompliyans ve fonksiyonel rezidüel kapasitede azalma görülür (1). AAH/ARDS'de inflamatuvar yanıtı oluşturan nötrofiller ve çok sayıdaki mediyatör endotelial ve epiteliyal hasardan sorumludur (2). İnflamasyonun başlamasıyla birlikte nötrofil yapımı artar ve akciğerde birikim başlar. Adezyon molekülleri ve kompleman sistemi de nötrofil aktivasyonu ve birikimini uyarır (2). Hayvan modellerinde akciğere nötrofil akımının önlenmesi akciğer hasarının azalmasını sağlayabilmektedir (2). Hasarı başlatan mekanizma ne olursa olsun sonuçta artmış nötrofil aktivitesi, akciğerde infiltrasyon, ve nötrofillerde degranülasyona sebep olmaktadır. Degranülasyon sonrası artmış serbest oksijen radikalleri ve proteazlar endotel hasarına ve kapiller geçirgenliğin artmasına sebep olmaktadır (3). AAH/ARDS'nin patofizyolojisinde çok yol katedilmiş olmasına rağmen farmakoterapi konusunda halen çok başarılı sonuçlar elde edilememiştir. İyi deneysel modellerin oluşturulamaması nedeniyle klinik etki ve yan etkilerinin iyi değerlendirilemiyor olması, AAH/ARDS ve sepsisdeki inflamatuvar kaskada tek bir ajanın etkili olmaması, hastaların çoğunluğunun çoklu organ yetmezliği sebebiyle kaybedilmesi bu başarısızlığının nedenleridir. Günümüzde AAH/ARDS'nin patofizyolojisi ve genel karakterleri iyi bir şekilde anlaşılmış olmasına rağmen radikal bir tedavisinin olmaması bu konuda tartışmalar ve araştırmalar yapılmasına neden olmaktadır (4). Bu araştırmaların büyük bir kısmında özellikle AAH/ARDS patofizyolojisinde önemli rol oynayan inflamatuvar süreç hedef alınmıştır. Sürfaktan, inhale nitrik oksit, oleik asit, glutamin, beta-glukan ve kortikosteroidler bu amaçla tedavide denenmiş ajanlardan bazılarıdır.

Silybum marianum (milk thistle, silymarin) (Şekil 1) klasik Yunan tedavisinde safra kesesi rahatsızlıklarında ve karaciğeri toksik ajanlardan korumak için kullanılmış bitkisel bir üründür (5). Aslında 4. yüzyıldan itibaren kullanımı bilinmektedir. Silimarin preparatlarının tipik kullanımı eskiden beri karaciğer rahatsızlıkları ve diğer gastrointestinal rahatsızlıklar için olmuştur (6). Pankreas problemlerinde, glisemik dengenin sağlanmasında, akciğer problemlerinin tedavisinde, böbrek rahatsızlıklarında, prostatin adenokarsinomasını da içeren çeşitli rahatsızlıklarında ve dermatolojik problemlerde kullanılmaktadır (6). Silimarin'in antiinflamatuvar etkinliği muhtemelen bu ajanın olumlu etkilerinin önemli

mekanizmalarından birini oluşturmaktadır. Pek çok çalışma Silimarin'in antiinflamatuvar etkinliğini ortaya koymuştur. Silimarin interferon-gamma, interlökin (IL)-4 ve IL-10'u doza bağımlı olarak inhibe eder (5). Bir sıçan sepsis modelinde Silimarin'in nükleer faktör-kappa B (NF-κB) bağlayan taşıyıcı gen transkripsiyonunu baskıladığı gösterilmiştir (7). Silimarin'in lipopolisakkaritle (LPS) uyarılmış makrofajlarda prostaglandin-E2 ve siklooksijenaz-2'yi de inhibe ederek antiinflamatuvar etkinlik gösterdiği yine aynı çalışmada gösterilmiştir (7). NF-κB'nin aktivasyonu ve oksidan hasar AAH/ARDS'nin patofizyolojisinde anahtar görev üstlenmektedir. AAH/ARDS'de önemli rol oynayan tümör nekrotizan faktör-α (TNF-α) ve IL-1 gibi proinflamatuvar sitokinlerin sentez ve saliverilmesi NF-κB tarafından düzenlendiği gibi bu sitokinler NF-κB'nin ekspresyonunu artırarak inflamatuvar sürecin artarak devam etmesini sağlarlar (8,9). TNF-α ve IL-1 gibi NF-κB, IL-6, lenfotoksin, gronülosit monosit koloni stimülan faktör ve interferon üretimine de katkıda bulunur (10). Silimarin NF-κB bağlayan taşıyıcı gen transkripsiyonunu baskılayarak inflamatuvar mediyatör saliverilmesini inhibe eder (10). Silimarin'in inflamatuvar süreç ve antioksidan hasar üzerindeki bu olumlu etkilerinin AAH/ARDS tablosunu nasıl etkilediği bilinmemektedir.

Gereç ve Yöntem

Araştırma Başkent Üniversitesi Deneysel Araştırma ve Hayvan Deneyleti Etik Kurulları'nın DA 06/36 numaralı ve 06.10.2006 tarihli onayı alındıktan sonra ve "Başkent



Şekil 1. Silimarin (meryemana diken, silybum marianum)

Üniversitesi Hayvan Deneyleri Etik Kurulu Yönergesi" kurallarına uygun olarak gerçekleştirildi. Deneyde kullanılan sıçanlar Başkent Üniversitesi Deney Hayvanları Üretim ve Araştırma Merkezi, Üretim Ünitesi'nden temin edildi.

Araştırmamızda Silimarin'in akciğer hasarına etkisine bakmak için "Wistar albino" cinsi ağırlıkları 200-400 gr arasında erkek sıçanlar kullanıldı. Sıçanlar Başkent Üniversitesi Hayvan Araştırma Merkezi'nde 7 günlük standart beslenme ve bakımın ardından deney için 6 saat aç bırakıldı. Cerrahi işlem öncesi anestezi için 50 mg/kg ketamin hidroklorit ve 6 mg/kg ksilazin intraperitoneal yolla verildi. Bu aşamada hayvanlar sham (n=14), kontrol (n=16) ve Silimarin (n=16) olmak üzere 3 gruba rastgele ayrıldı. Daha sonra her grup kendi içinde erken ve geç olmak üzere iki eşit alt gruba ayrıldı.

Gruplar

Silimarin grubu: Erken alt grupta cerrahi öncesi 3 gün, geç alt grupta ise cerrahiden önce 3 gün ve cerrahiden sonra 2 gün olmak üzere toplam 5 gün süreyle günde bir defa sıçanlara orogastrik tüp takılarak Silimarin (GNC Milk thistle 200 mg kapsül içinde sadece Silybum marianum bulunmaktadır. Yüzde 80 Silimarin içermektedir. Yirmi mg/ml olacak şekilde homojen olarak sulandırıldıktan sonra kullanılmıştır) Toklu ve ark.'nın (11) çalışmasında olduğu gibi 50 mg/kg dozda 2 ml serum fizyolojik içinde verildi. Son Silimarin dozu cerrahiden 2 saat önce verildi.

Kontrol grubu: Erken alt grupta cerrahi öncesi 3 gün, geç alt grupta ise cerrahiden önce 3 gün ve cerrahiden sonra 2 gün olmak üzere toplam 5 gün süreyle günde bir defa sıçanlara orogastrik tüp takılarak 2 ml serum fizyolojik verildi.

Sham grubu: Batın açıldı ve serum fizyolojik verildikten sonra kapatıldı.

Çekal Ligasyon ve Perforasyon İşlemi

Uygun tıraş ve saha temizliğinden sonra ksifoidin altından orta hatta 2-3 cm uzunluğunda bir vertikal insizyonla karın boşluğuna girildi. Sham grubunda bu aşamada karın geri kapatıldı. Silimarin ve kontrol gruplarında ise çekum bulunduktan sonra ileoçekal valfin altından 2/0 ipekle çekum bağlandı. Çekal perforasyon için çekumun antimezenterik yüzüne 18 gauge (G) iğne ile 2 adet delik açıldı ve barsak içeriğinin bu deliklerden karın boşluğuna akışı gözlemlendi (12,13). Daha sonra karın içine 10 ml/kg serum fizyolojik verildikten sonra karın kapatıldı.

Erken ve Geç Alt Gruplar

Erken alt gruplar: Cerrahi işlem tamamlandıktan sonra sıçanlar oda havasında spontan solumaya bırakıldı. On iki saat sonra yukarıda anlatılan şekilde anestezi verildikten sonra hayvanların karınları geri açılarak inferior vena kavadan ikinci kan örnekleri alındı ve yüksek doz sodyum tiyopental (200 mg/kg) ile sakrifiye edildiler.

Geç alt gruplar: Cerrahi işlem tamamlandıktan sonra sıçanlar oda havasında spontan solumaya bırakıldı ve standart bakım ve beslenmelerine devam edildi. Üç günlük takip sonunda sıçanlar yüksek doz sodyum tiyopental (200 mg/kg) ile sakrifiye edildi.

Sağkalımın Değerlendirilmesi

Geç gruplardaki sıçanlar cerrahi prosedür sonrası takip edildi ve mortalite saatleri kaydedildi. Üç günlük izlem süresince ölmeyen hayvanlar sağ kalan hayvanlar olarak değerlendirildi.

Yaş-kuru ağırlık: Yaş-kuru ağırlık oranı akciğer dokusundaki ödemin ve dolayısıyla inflamasyonun bir göstergesi olarak kabul edildi. Hassas tartıda sağ üst lobun yaş ve etüvde 80 °C'de 8 saat bekletildikten sonra kuru ağırlığı tartıldı (14). Analizlerde yaş ağırlığının kuru ağırlığa oranı kullanıldı.

Kan ve Bronkoalveoler Lavaj Sitokin İncelenmesi

Kan ve bronkoalveoler lavaj (BAL) sitokin incelemeleri erken alt gruplarda yapıldı. İnflamatuvar yanıtın değerlendirilmesi için kan ve BAL İL-1 β , İL-6 ve TNF- α düzeyleri ölçüldü. Kan örnekleri kuyruk veninden (0,3-0,5 ml kan ek replasman yapılmadan) hemen anestezi sonrası (başlangıç değerler) ve 12. saatin sonunda anestezi altında laparotomi yapılarak vena kava inferiorından (0,5 ml kan replasman yapılmadan) alındı ve sonrasında sıçanlar sakrifiye edildi) alındı. Örnekler, 3000 devir/sn'de 5 dakika santrifüj edildikten sonra serumları ayrıldı. Sakrifikasyondan sonra akciğer doku örnekleri alındı. Sol akciğerin tamamı BAL sıvısı elde etmek için kullanıldı. Sol ana bronşa 16 G'lik kanül ile girilip 2/0 ipekle bağlanarak tespit edildi. Dört ml serum fizyolojik verilip aspire edilerek lavaj örneği alındı (14). Örnekler, etilendiamin tetraasetikası ile antikoagüle edildikten sonra Abbot Cell-Dyn® 3700 System (Abbot Diagnostics, Santa Clara, CA, USA) kullanılarak ölçüm yapıldı. Sıçan serumlarında İL-1 β , İL-6 ve TNF- α seviyeleri enzime bağlı bağışıklık deneyi kitler (Bio Source International, Nivelles, Belgium) kullanılarak değerlendirildi. İL-1 β için <3 pg/ml, TNF- α için <4 pg/ml, İL-6 için <8 pg/ml değerler normal sınırlar olarak kabul edildi.

Oksidan Hasar Değerlendirilmesi ve Malondialdehit

Sağ akciğerin alt lobu doku malondialdehit (MDA) ve indirgenmiş glutatyon sülfidril (GSH) ölçümü için diseke edildikten sonra serum fizyolojik ile iyice yıkanıp kurulandı. Uygun büyüklükteki parçalara ayrılarak epandorf tüplerine alındı. Örnekler -86 °C dondurucuda saklanarak muhafaza edildi. Tüm biyokimyasal analizler çift çalışma şeklinde gerçekleştirildi. MDA ve GSH analizleri, doku örneklerinin soğukta 0,15 molar potasyumklorür içinde (%10 w/v) cam homojenizatör kullanılarak elde edilen doku homojenatlarında gerçekleştirildi.

Lipid peroksidasyon belirtici olarak doku MDA derişimi Beauge ve Aust (15) tarafından tanımlanan yöntemle göre saptandı. Yöntem MDA'nın tiyobarbitürik asit (TBA) ile yaptığı kompleksin kolorimetri ile ölçümü esasına dayanmaktadır. Analizde bir hacim doku hemojenat örneğine iki hacim ayıraç çözeltisi (0,25 normal hidrojenklorür içinde %14 trikloroasetikasit ve %0,375 TBA) ilave edilerek kaynar su banyosunda 15 dakika inkübe edildi. Soğutma işlemi sonrasında 1000 g'de 10 dakika satrifüj edilerek elde edilen süpernatanın absorpsansı 535 nanometrede (nm) örnek köre karşı ölçüldü (Shimadzu uv-1600). MDA derişimleri molar ekstinksiyon katsayısı ($1,56 \times 10^5 \text{ M}^{-1} \text{ cm}^{-1}$) kullanılarak hesaplandı ve nanomol/gram (nmol/g) doku olarak ifade edildi.

Doku hemojenatlarında GSH düzeyleri Ellman (16) tarafından tanımlanan yöntemle göre gerçekleştirildi. Hemojenat örnekleri metafosforik asit ile deproteinize edildikten sonra elde edilen süpernatanın Ellman ayırıcı ile oluşturduğu renkli kompleksin absorpsansları örnek köre karşı 412 nm'de saptandı. GSH derişimleri GSH kalibrasyon eğrisi kullanılarak hesaplandı. Sonuçlar nmol GSH/mg olarak ifade edildi.

Doku hemojenatlarında protein analizi Lowry ve ark.'nın (17) yöntemine göre gerçekleştirildi. Bu yöntem proteinlerdeki peptit bağlarının alkali ortamda bakır (Cu^{++}) oluşturmak üzere Cu^{++} ile tepkimeye girmesi esasına dayanır. Oluşan kupröz iyonlar folin ayırıcı ile tepkimeye girerek fosfomolibdotungstati Cu katalizli aromatik amino asit oksidasyonu yolu ile heteromolibden mavisine indirgenmektedir. Tepkime sonrası oluşan renkli kompleksin absorpsansı 550 nm'de örnek köre karşı spektrofotometrik olarak ölçüldü. Protein derişimleri standart kalibrasyon eğrisi kullanılarak hesaplandı. Sonuçlar mg/ml olarak ifade edildi.

Histomorfolojik ve Histokimyasal Değerlendirme

Sağ akciğerin orta lobu diseke edildikten sonra formole alınarak 24 saat içinde laboratuvara ulaştırıldı. 0,5 μm kalınlığında parafine gömülü parçalar deparafinize edildi. Çalışmaya kör bir patalog tarafından ödem, hemoraji, bronş epitelyum hasarı, hiyalen membran oluşumu ve nötrofil infiltrasyonu Hematoksilen-Eozin ile boyanmış örneklerde, semikantitatif olarak değerlendirildi ve derecelendirildi:

- 0 Yok veya ihmal edilebilir
- 1 Seyrek veya fokal
- 2 Orta şiddette
- 3 Yaygın ve belirgin
- 4 Yaygın ve şiddetli

İstatistiksel Değerlendirme

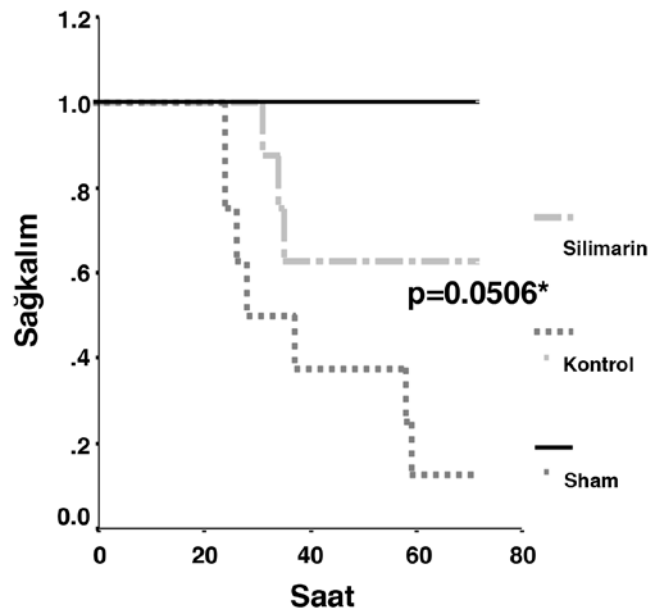
İstatistiksel analizler Windows için yazılmış SPSS 15,0 programıyla yapıldı. Grupların mortalite hızları Kaplan-Meier sağkalım eğrileri ve log-rank testi ile değerlendirildi. Gruplar

arasında ortalamaların karşılaştırılmasında dağılımı homojen olan veriler için tek yönlü varyans analizi (tek yönlü ANNOVA) ve dağılımı homojen olmayan veriler için ise Kruskal-Wallis testleri kullanıldı. Tek yönlü ANNOVA ile anlamlı fark saptanan parametreler için 2 grubun karşılaştırılmasında Bonferroni düzeltmesi ile t-test uygulanırken Kruskal-Wallis testi ile anlamlı fark saptanan parametrelerde de Mann-Whitney U testi kullanıldı. Gruplar arasında oranların karşılaştırması için ki-kare testi kullanıldı. Farkın anlamlılık seviyesi için $p < 0,05$ kabul edildi.

Bulgular

Çalışmada kullanılan sıçanların ağırlıklarının dağılımında istatistiksel olarak farklılık tespit edilmedi ($p=0,639$) (Tablo 1). Yaptığımız çalışmada 72. saatte sağkalım oranları; sham grubunda %100, Silimarin grubunda %62,50, kontrol grubunda %12,50'dir (Şekil 2).

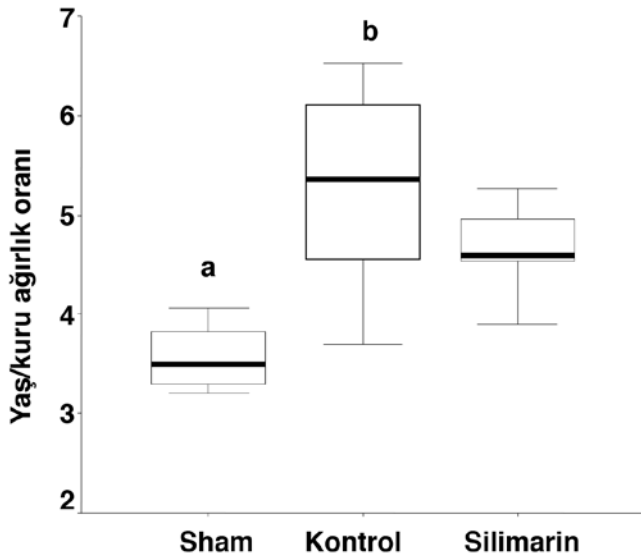
Akciğer doku örneklerinin yaş ağırlık ortalamaları sham, kontrol ve Silimarin gruplarında sırasıyla $0,324 \pm 0,124$, $0,517 \pm 0,197$, $0,395 \pm 0,239$ gr; kuru ağırlık ortalamaları sırasıyla $0,069 \pm 0,028$, $0,103 \pm 0,033$, $0,083 \pm 0,045$ gr olarak tespit edildi ($p > 0,05$). Sham grubunun yaş/kuru ağırlık oranı kontrol ve Silimarin gruplarına göre anlamlı olarak düşüktü. Silimarin grubunun yaş/kuru ağırlık oranı da kontrol grubuna göre anlamlı olarak düşük bulundu (Şekil 3). Grupların serum sitokin ölçümlerine bakıldığında tüm gruplarda başlangıç (0. saat) serum $\text{TNF-}\alpha$, IL-6 ve $\text{IL-1}\beta$ değerleri benzer idi ($p > 0,05$). On



Şekil 2. Gruplar için Kaplan Meier sağkalım eğrileri
*Silimarin ile kontrol grupları için log-rank ile

ikinci saatte ise kontrol ve Silimarin gruplarında serum TNF- α , İL-6 ve İL-1 β değerlerinde sham grubuna göre anlamlı yükselme saptandı (tüm karşılaştırmalar için $p<0,001$). Bu yükselme Silimarin grubuna göre kontrol grubunda anlamlı olarak daha belirgindi, serum sitokin seviyeleri Silimarin grubunda kontrol grubuna göre anlamlı olarak daha düşüktü (tüm karşılaştırmalar için $p<0,05$) (Tablo 2). Çalışmamızda BAL başlangıç değerleri (0. saat) arasında anlamlı fark yoktu ($p>0,05$). On ikinci saat TNF- α , İL-6, İL-1 β ölçümleri Silimarin grubunda kontrol grubuna göre anlamlı olarak daha düşük bulundu (bütün değerler için $p<0,05$) (Şekil 4, 5, 6). Gruplar histopatolojik olarak değerlendirildiğinde sham grubunda önemli bir akciğer hasarı saptanmadı. Diğer iki grupta ise sham grubuna göre ödem, hemoraji, bronş epitel hasarı, nötrofil infiltrasyonu ve toplam patoloji skoru ile değerlendirilen histopatolojik hasar anlamlı olarak belirgindi (tüm karşılaştırmalar için $p<0,001$). Sadece hiyalen membran oluşumu her üç grupta da ihmal edilebilir düzeyde idi. Ödem, nötrofil infiltrasyonu ve patoloji skoru açısından kontrol grubunda Silimarin grubuna göre istatistiksel olarak anlamlı fark bulundu (Tablo 3). Sham grubu akciğer dokusunda; hafif şiddette bronşiyol epitel hasarı, interstisyel ödem ve hemoraji

	Sham (n=14)	Kontrol (n=16)	Silimarin (n=16)
Ağırlık (gr)	342,60 \pm 27,80 (300-386)	352,00 \pm 29,00 (310-400)	350,40 \pm 29,10 (302-403)



Şekil 3. Grupların yaş/kuru ağırlık oranları
^a $p<0,001$ Silimarin ve kontrol grupları ile karşılaştırıldığında
^b $p=0,019$ Silimarin ile karşılaştırıldığında

(H&E, x200 büyük büyütme) (Şekil 7), Silimarin grubu akciğer dokusunda; orta şiddette bronşiyol epitel hasarı, interstisyel ödem ve hemoraji (H&E, x200 büyük büyütme) görülmekte (Şekil 8). Kontrol grubu akciğer dokusunda ise; şiddetli

	Sham (n=6)	Kontrol (n=8)	Silimarin (n=8)
Tümör nekroz faktör alfa (pg/ml)			
0. saat	40,07 \pm 23,08 (20,00-82,40)	43,69 \pm 30,15 (18,00-80,80)	38,35 \pm 20,64 (20,00-76,00)
12. saat	71,43 \pm 59,99 ^a (16,00-180,00)	2291,00 \pm 732,30 ^b (1241,00-3654,00)	1439,50 \pm 440,59 (576,00-2000,00)
İnterlökin-6 (pg/ml)			
0. saat	68,05 \pm 53,28 (4,80-131,00)	48,03 \pm 31,35 (1,00-86,40)	51,56 \pm 35,13 (1,50-131,00)
12. saat	79,96 \pm 69,10 ^a (1,00-205,00)	1386,00 \pm 649,03 ^b (440,00-205,00)	601,50 \pm 69,10 (295,00-982,00)
İnterlökin-1 beta (pg/ml)			
0. saat	42,32 \pm 15,52 (23,90-65,50)	37,26 \pm 16,49 (23,90-65,50)	35,00 \pm 13,22 (18,00-55,60)
12. saat	53,04 \pm 26,00 ^a (29,00-89,00)	445,50 \pm 111,58 ^c (353,00-680,00)	297,00 \pm 68,74 (170,00-380,00)

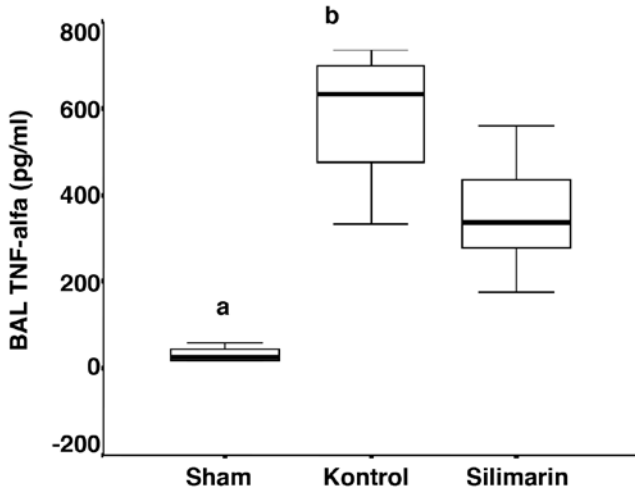
^a $p<0,001$ kontrol ve silimarin ile karşılaştırıldığında, ^b $p=0,010$ silimarin ile karşılaştırıldığında, ^c $p=0,002$ silimarin ile karşılaştırıldığında

	Sham (n=14)	Kontrol (n=16)	Silimarin (n=16)
Ödem	0,21 \pm 0,42 ^a (0-1)	2,93 \pm 0,85 ^a (2-4)	1,81 \pm 0,66 (1-3)
Hemoraji	0,21 \pm 0,42 ^a (0-1)	2,81 \pm 0,91 (2-4)	2,31 \pm 0,70 (1-4)
Bronş Epitel Hasarı	0,64 \pm 0,50 ^a (0-1)	2,68 \pm 1,01 (1-4)	2,18 \pm 0,66 (1-4)
Hiyalen Membran Hasarı	-	0,06 \pm 0,25 (0-1)	-
Nötrofil İnfiltrasyonu	0,71 \pm 0,47 ^a (0-1)	2,75 \pm 0,77 ^b (2-4)	1,87 \pm 0,50 (1-3)
Patoloji Skoru	1,78 \pm 0,97 ^a (0-3)	11,25 \pm 2,70 ^a (8-16)	8,18 \pm 0,91 (7-10)

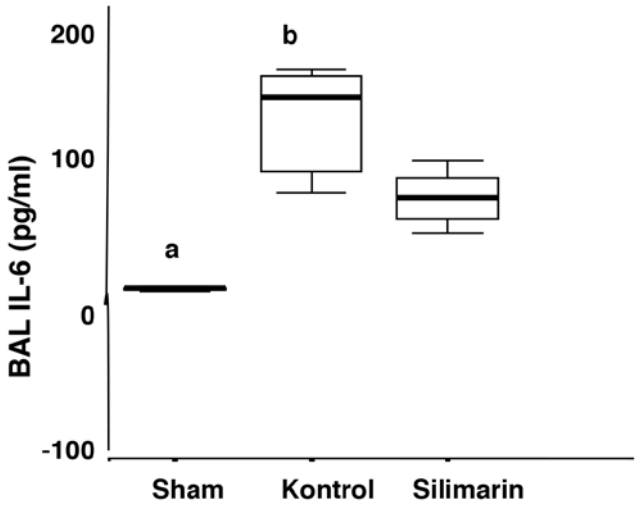
^a $p<0,001$ Silimarin ile karşılaştırıldığında, ^b $p=0,003$ silimarin ile karşılaştırıldığında

bronşiyol epitel hasarı, interstisyel ödem ve hemoraji (H&E, x200 büyük büyütme) görülmektedir (Şekil 9).

Akciğer dokusu GSH değerleri kontrol ve Silimarin gruplarına göre sham grubunda daha yüksek idi (her iki karşılaştırma için $p \leq 0,001$). Kontrol grubuna göre Silimarin grubunun ortalama akciğer dokusu GSH değeri kontrol grubuna göre daha yüksek ölçüldü ($p=0,021$). Akciğer dokusu MDA ölçümlerinde sham grubu ile karşılaştırıldığında diğer iki grupta daha yüksek ortalama değerler bulundu (her iki

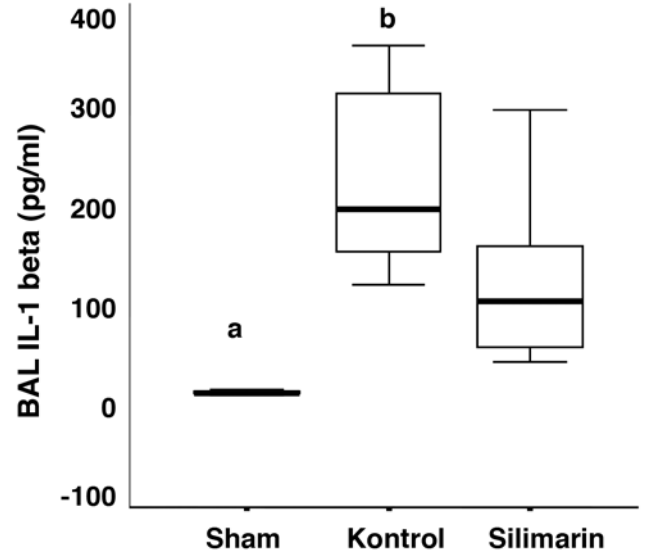


Şekil 4. Bronkoalveoler lavajda tümör nekrotizan faktör- α değerleri
BAL: Bronkoalveolar lavaj, IL: İnterlökin
^a $p < 0,001$ Silimarin ve kontrol grupları ile karşılaştırma yapıldığında
^b $p = 0,010$ kontrol ve Silimarin grupları arasında karşılaştırma yapıldığında

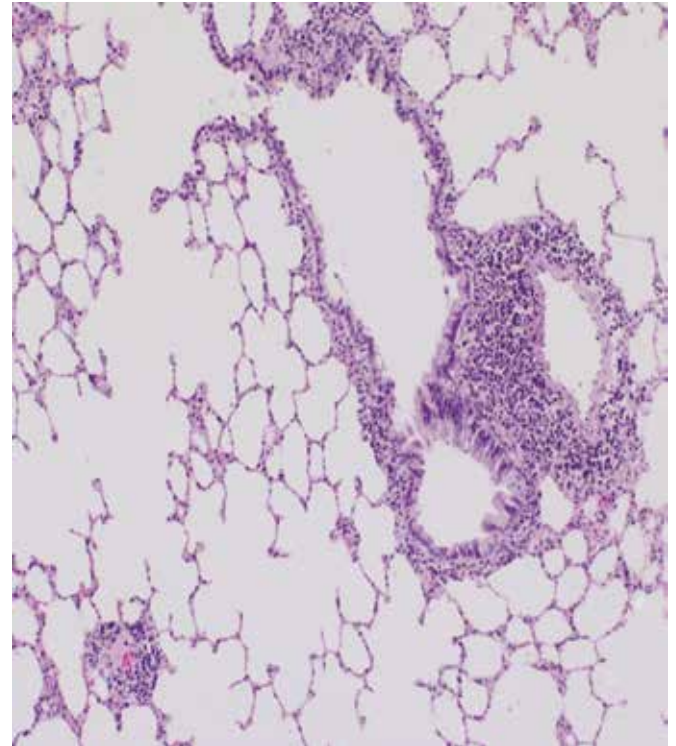


Şekil 5. Bronkoalveoler lavajda interlökin-6 değerleri
BAL: Bronkoalveolar lavaj, IL: İnterlökin
^a $p < 0,001$ sham ve kontrol grupları ile karşılaştırma yapıldığında
^b $p = 0,005$ kontrol ve Silimarin grupları arasında karşılaştırma yapıldığında

karşılaştırma için $p \leq 0,011$). Silimarin ve kontrol grupları karşılaştırıldığında ise akciğer dokusu ortalama MDA değeri Silimarin grubunda daha düşüktü ($p=0,014$) (Şekil 10,11).



Şekil 6. Bronko alveoler lavajda interlökin-1beta değerleri
BAL: Bronkoalveolar lavaj, IL: İnterlökin
^a $p < 0,001$ sham ve kontrol grupları ile karşılaştırma yapıldığında
^b $p = 0,028$ kontrol ve Silimarin grupları arasında karşılaştırma yapıldığında

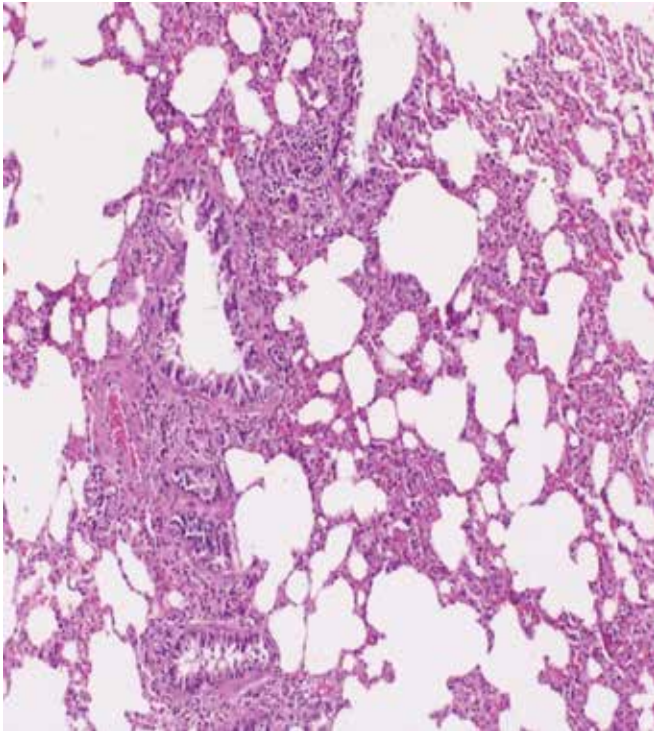


Şekil 7. Hafif hasarlı akciğer dokusu

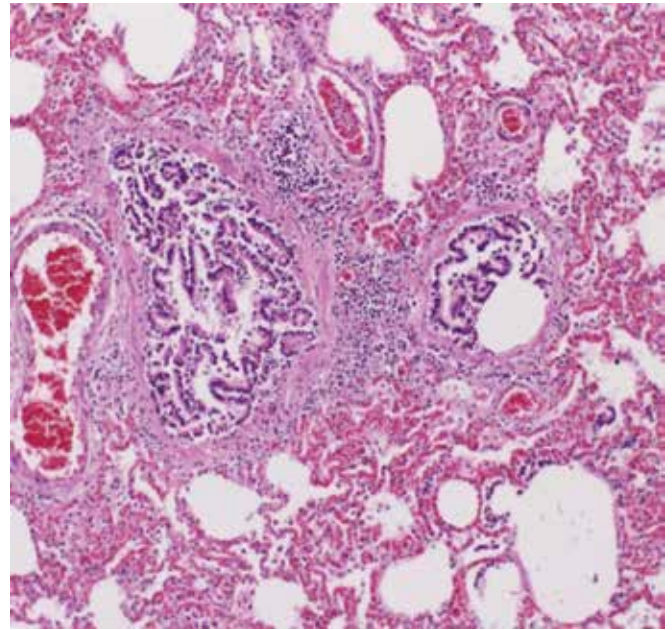
Tartışma

Sepsise baęlı AAH/ARDS oluřturulan bu sıçan çekal ligasyon-perforasyon modelinde Silimarin'in AAH'yi azaltabileceęi gösterildi. Silimarin ile sepsise baęlı akcięer hasarının azalması ile beraber hayvanların mortalitesinde de azalma saptandı ($p=0,0506$). Silimarin alan hayvanlarda yař/kuru akcięer aęırlık oranı, serum ve BAL TNF-alfa, İL-1 beta ve İL-6 ile belirlenen sistemik ve akcięerlerdeki inflamatuvar yanıt kontrol grubuna göre daha düşüktü (tüm karşılařtırmalar için $p<0,05$). Yine histopatolojik incelemede de Silimarin grubunda ödem, hemoraji, bronř epitel hasarı, ve nötrofil infiltrasyonuna anlamlı olarak daha az rastlandı. Silimarin grubunda GSH'nin daha yüksek, MDA'nın ise daha düşük oluřu bu ilacın bu modeldeki olumlu etkilerinin muhtemel mekanizması hakkında fikir vermiřtir. Saękalım analizi, mortalite hızının yüksek olduęu durumlarda ilaç etkinlięinin arařtırılmasında önemli bir belirleyicidir. Bu çalışmada 72 saatlik izlemin sonunda Silimarin grubunda saękalım %62,5, kontrol grubunda ise %12,5 olarak bulundu. Her ne kadar bu oranlar istatistiksel anlamlılık açısından sınırdaki bulunsada ($p=0,0506$) saękalım analizi yapılan gruplarda sadece 8'er hayvan olması bu verileri dikkat çekici kılmaktadır (Şekil 1). Silimarin'in sepsis durumunda mortalite üzerindeki bu olumlu etkisi başka bir çalışmada da gösterilmiřtir. Kang ve ark. (7) bir LPS fare sepsis modelinde

Silimarin'in etkinlięini inceledikleri çalışmada, otuzuncu saatte yařam analizi Silimarin ile tedavi grubunda kontrol grubuna göre anlamlı olarak yüksek bulunmuř ($p<0,05$) (7). Mevcut çalışma ile Kang ve ark.'nın (7) çalışması sepsis durumunda Silimarin'in mortalite üzerinde olumlu bir etkiye sahip olabileceęini göstermektedir. Bu çalışmada akcięerde sepsise baęlı oluřan hasar ve inflamasyonun göstergelerinden olan akcięer yař/kuru aęırlık oranı kullanıldı. Yař/kuru aęırlık oranları inflamasyon sonucunda akcięerlerde oluřan doku ödemi gösteren en önemli bulgulardandır. Birçok çalışma bu parametreyi akcięer inflamasyonunun derecesini belirlemek için kullanmıřtır (13,14). Bu çalışmada Silimarin grubunda yař/kuru aęırlık oranının daha düşük bulunması Silimarin'in sepsise baęlı akcięer hasarı tablosunu hafiflettięini göstermektedir. AAH oluřmasında proinflamatuvar sitokinler anahtar rol üstlenirler (18). Bu nedenle de birçok deneysel ve klinik farmakolojik giriřim bu sitokinlerin baskılanmasına odaklanmıřtır. Bu çalışmada Silimarin kullanımı ile hem serum TNF-alfa, İL-1 beta ve İL-6 seviyeleri ile deęerlendirilen sistemik inflamatuvar yanıt hem de yine aynı sitokinlerin BAL konsantrasyonunun ölçümü ile incelenen akcięer inflamasyonu anlamlı derecede baskılanabildi (bütün deęerler için $p<0,05$). Silimarin bu etkilerini muhtemelen proinflamatuvar sitokinlerin salıverilmesinde önemli rol oynayan NF- κ B'yi baskılayarak göstermektedir. Silimarin'in antiinflamatuvar ve antikarsinojenik etkisinin moleküler temeli henüz tam anlařılamamıřtır (5,10). Silimarin forbol ester, LPS



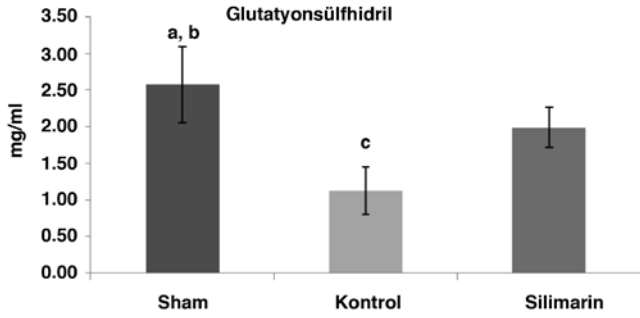
Şekil 8. Orta derecede hasarlı akcięer dokusu



Şekil 9. Şiddetli hasarlı akcięer dokusu

ve okadoik asit, c-seramid ile olan NF- κ B aktivasyonunu inhibe eder. Silimarin TNF- α 'nın indüklediği mitogen-activated proteinkinaz ve c-Jun N terminal kinazı aktive ve TNF- α 'nın indüklediği sitotoksositeyi ve çapraz reaksiyonu inhibe eder (10). NF- κ B ve kinazların inhibisyonu Silimarin'in antiinflatuvar etkisinin bir parçasıdır. Lipopolisakkaritle stimüle edilen makrofajlarda Silimarin PGE2 üretimini inhibe eder (19). Burada NF- κ B rol oynar. Silimarin'in İL-1 ve PGE2 üretimini inhibe edici etkisi NF- κ B/Rel DNA bağlanmasını inhibe ederek olmaktadır (7). Silimarin'in doza bağımlı olarak LPS ile indüklenmiş sepsisi inhibe edici etkisi farelerin peritoneal makrofajlarında İL-1 beta ve PGE2 üretimini inhibe ederek sağladığı gösterilmiştir (20). Çalışmamızda inflamatuvar etkinin şiddetini belirlemek için inflamatuvar mediyatörlerden serumda İL-1 β , İL-6 ve TNF- α ile BAL'da İL-1 β , İL-6 ve TNF- α seviyeleri değerlendirildi. LPS ile indüklenen farelerde serum ve BAL örneklemelerinde kontrol grubu ve Silimarin grubu değerleri karşılaştırıldığında bütün inflamatuvar mediyatörler için Silimarin grubunda

anlamli olarak deęerler daha düşüktü. İnflatuvar etki daha az belirgindi ve hastalığın şiddeti Silimarin grubunda anlamli olarak daha azdı. Mediyatör ve sitokinlerin sepsis ve AAH patofizyolojisindeki öneminin anlaşılmasıyla arařtırmalar serbest radikaller ve antioksidanlar üzerine yoğunlařtırılmıřtır. AAH hem reaktif oksijen ürünlerinde artış, hem de radikal temizleyici sistemde azalma vardır. Oksidan hasar kritik hastalarda sağkalımı azaltan faktörlerdendir (21). Reaktif oksijen radikalleri antioksidan savunma sistemi ile temizlenir, antioksidanlar akcięerde nötrofil sekestrasyonunu önler (21,22). Günümüzde sepsis ve buna baęlı AAH'de tedavinin temelini antimikrobik ve destekleyici tedavi oluřturmaktadır. Oksidan ajanların rolünün anlaşılmasıyla tedavi antioksidan yöne kaymaktadır. Yapılan çalışmalarda sepsiste ortaya çıkan serbest radikallerin etkilerini nötralize etmek için antioksidan ajanlar kullanılmaktadır. Çalışmamızda AAH/ARDS'de oksidan hasarı akcięer dokusunda MDA ve GSH ölçümleri yaparak deęerlendirdik. Silimarin grubunda oksidan hasarın daha az olduğunu gördük. MDA deęerleri anlamli olarak kontrol grubundan daha düşük ($p=0,011$), GSH deęerleri ise daha yüksekti ($p=0,001$). Silimarin serbest radikalleri temizler, lipid peroksidasyonunu önler ve membran stabilizatördür; bu sayede antioksidan özelliğidir (11). Sisplatin, amiadaron, dietilnitrosamin gibi oksidan hasara yol açan maddeleri kullanarak hepatotoksitate geliřmiş ratlarda antioksidan özellięi ile koruyuculuęu gösterilmiştir (23,24). Toklu ve ark.'nın (11) çalışmasında sepsis kaynaklı AAH ve beyin hasarında Silimarin'in antioksidan özellięi deęerlendirilmiştir. Sonuçta serum ve BAL sitokin seviyeleri anlamli olarak Silimarin ve N-asetilsistein grubunda kontrol grubundan düşük bulunmuş. Sağkalım 1 haftanın sonunda Silimarin grubunda daha yüksek, doku MDA seviyesi daha düşük ve GSH seviyesi daha yüksek bulunmuştur. Akcięer dokusunun histopatolojik incelemesinde Silimarin ve N-asetilsistein grubunda anlamli olarak hasar daha az tespit edilmiş. Sonuçta bu çalışmada Silimarin'in sepsis kaynaklı organ hasarının önlenmesinde oksidan-antioksidan dengeyi ayarlayarak etkili olabileceęi sonucuna ulařılmıştır (11). Biz de çalışmamızın verilerine dayanarak Silimarin'in sepsis kaynaklı organ hasarında antiinflatuvar, antioksidan özellikleri ile etkili olduğunu düşünmekteyiz. Bizim çalışmamızda akcięer dokusunun histopatolojik incelemesinde ödem, hemoraji, histopatolojik skorlama, yağ/kuru aęırlık oranı Silimarin grubunda anlamli olarak daha düşüktü (bütün deęerler için $p<0,05$). Bu da akcięerde inflamatuvar hasarın daha az olduğunu gösteren önemli bulgulardandır. Silimarin sitokin salınımını bloke eder, nötrofil infiltrasyonunu inhibe eder, dokularda miyeloperoksidaz aktivitesini azaltır. Silimarin'in koruyucu etkisiyle inflamatuvar hücre infiltrasyonu ve sitokin salınımı inhibe olur. Sepsis sistemik inflamatuvar

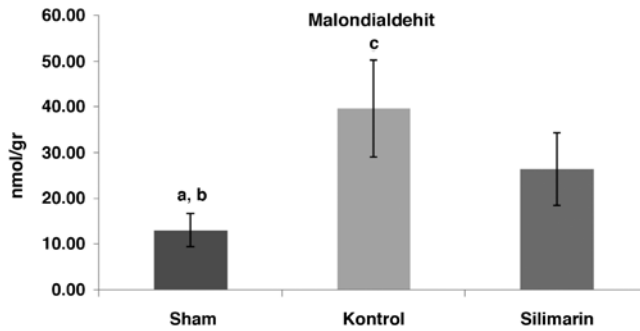


Şekil 10. Grupların glutatyonsülfhidril ölçümleri

^a $p<0,001$ kontrol ile karşılaştırıldığında

^b $p=0,001$ silimarin ile karşılaştırıldığında

^c $p=0,021$ silimarin ile karşılaştırıldığında



Şekil 11. Grupların malondialdehit ölçümleri

^a $p<0,001$ kontrol ile karşılaştırıldığında

^b $p=0,014$ silimarin ile karşılaştırıldığında

^c $p=0,011$ silimarin ile karşılaştırıldığında

ve koagülatif yanıtta bozuklukla seyreder. Koagülasyon ve fibrinolizis mekanizmalarındaki bozulma sepsisin majör patogenetik özelliklerindedir. Tromboplastik aktivitede artma, akciğer dokusunda tromboplastin seviyesinde azalma histolojik olarak vasküler konjesyonla sonuçlanır. Silimarin antioksidan etkisiyle lipid peroksidasyonunu önler, membran bütünlüğünü korur ve tromboplastik aktiviteyi normalize eder (11). Bu sayede hasarlı dokuda konjesyonu azaltır, ödem gelişimini yavaşlatır. Bu özellikleri ile Silimarin'in akciğer hasarını önlemede etkili olduğunu düşünmekteyiz.

Sonuç

Çalışmamızda Silimarin'in sepsise bağlı AAH'de inflamatuvar mekanizmaları inhibe ederek mortaliteyi azalttığı ve sağkalımı yükselttiği görülmektedir.

Silimarin sitotoksitesiteyi inhibe eder ve serbest radikalleri temizleyerek antioksidan özelliği ile akciğerde oksidan hasarı önlemektedir. Çalışmamızda sadece sillimarin verilmiş bir grubunun olmaması kısıtlılık sayılabilir. Bizim çalışmamız Silimarin'in AAH'de antiinflamatuvar ve antioksidan özelliklerinin gösterilmeye çalışıldığı ilk çalışmalardandır.

Etik

Etik kurul onayı: Araştırma Başkent Üniversitesi Deneysel Araştırma ve Hayvan Deneyleri Etik Kurulları'nın DA 06/36 numaralı ve 06.10.2006 tarihli onayı alındıktan sonra ve 'Başkent Üniversitesi Hayvan Hakları Etik Kurulu Yönergesi' kurallarına uygun olarak gerçekleştirildi, Hakem Değerlendirmesi: Editörler kurulu tarafından değerlendirilmiştir.

Yazarlık Katkıları

Cerrahi ve Medikal uygulama: Şenay Canikli Adıgüzel, Konsept: Şenay Canikli Adıgüzel, Arash Pirat, Dizayn: Şenay Canikli Adıgüzel, Arash Pirat, Veri Toplama veya İşleme: Şenay Canikli Adıgüzel, Suna Türkoğlu, Nilüfer Bayraktar, Özlem Özen, Müge Kaya, Analiz veya Yorumlama: Şenay Canikli Adıgüzel, Arash Pirat, Literatür Tarama: Şenay Canikli Adıgüzel, Yazan: Şenay Canikli Adıgüzel, Çıkar çatışması: Yazarlar bu makale ile ilgili herhangi bir çıkar çatışması bildirmemiştir, Finansal Destek: Çalışmamız için hiçbir kurum ya da kişiden finansal destek sağlanmamıştır.

Kaynaklar

- Ünal N. Akut akciğer hasarı/akut respiratuvar distres sendromunda (ALI/ARDS) patogenezi/patofizyoloji ve mekanik ventilasyon ile ilişkili akciğer hasarı (VALI). *Yoğun Bakım Der Derg* 2002;1:6-21.
- Bellingan GJ. The pulmonary physician in critical care 6: The pathogenesis of ALI/ARDS. *Thorax* 2002;57:540-6.
- Raijmakers PG, Groeneveld AB, Rauwerda JA, Teule GJ, Hack CE. Acute lung injury after aortic surgery: The relation between lung and leg microvascular permeability to ¹¹¹indium-labelled transferrin and circulating mediators. *Thorax* 1997;52:866-71.
- Özyurt Y, Erkal H, Arıkan Z, Demirhan R. Akut respiratuvar distres sendromu. *Türk Göğüs Kalp Damar Cer Derg* 2002;10:126-30.
- Rainone F Milk thistle. *Am Fam Physician* 2005;72:1285-8.
- Morazzoni P, Bombardelli E. Silybum marianum (*Carduus marianus*). *Fitoterapia* 1995;64:3-42.
- Kang JS, Jeon YJ, Park SK, Yang KH, Kim HM. Protection against lipopolysaccharide-induced sepsis and inhibition of interleukin-1beta and prostaglandin E2 synthesis by silymarin. *Biochem Pharmacol* 2004;67:175-81.
- Meduri GU, Muthiah MP, Carratu P, Eltorky M, Chrousos GP. Nuclear factor-kappaB- and glucocorticoid receptor alpha-mediated mechanisms in the regulation of systemic and pulmonary inflammation during sepsis and acute respiratory distress syndrome. Evidence for inflammation-induced target tissue resistance to glucocorticoids. *Neuroimmunomodulation* 2005;12:321-38.
- Martin TR. Cytokines and lung injury; searching for useful biomarkers. *Crit Care Med* 2005;33:230-2.
- Kren V, Walterova D. Silybin and silymarin new effect and applications. *Biomed Pap Med Fac Univ Palacky Olomouc Czech Repub* 2005;149:29-41.
- Toklu HZ, Tunalı Akbay T, Velioglu-Ogunc A, Ercan F, Gedik N, Keyer-Uysal M, et al. Silymarin, the antioxidant component of silybum marianum, prevents sepsis induced acute lung and brain injury. *J Surg Res* 2008;145:214-22.
- Wichterman KA, Baue AE, Chaudry IH. Sepsis and septic shock-a review of laboratory models and a proposal. *J Surg Res* 1980;29:189-201.
- Babayigit H, Kucuk C, Sozuer E, Yazici C, Kose K, Akgun H. Protective effect of beta-glucan on lung injury after cecal ligation and puncture in rats. *Intensive Care Med* 2005;31:865-70.
- Pirat A, Zeyneloglu P, Aldemir D, Yücel M, Ozen O, Candan S, et al. Pretreatment with simvastatin reduces lung injury related to intestinal ischemia-reperfusion in rats. *Anesth Analg* 2006;102:225-32.
- Beauge JA, Aust SD. Microsomal lipid peroxidation. *Methods Enzymol* 1978;52:302-10.
- Ellman GL. Tissue sulphhydryl groups. *Arch Biochem Biophys* 1959;82:70-7.
- Lowry OH, Rosebrough NJ, Farr AL, Randall RJ. Protein measurement with the folin phenol reagent. *J Biol Chem* 1951;193:265-75.
- Goodman RB, Strieter RM, Martin DP, Steinberg KP, Milberg JA, Maunder RJ, et al. Inflammatory cytokines in patients with persistence of the acute respiratory distress syndrome. *Am J Respir Crit Care Med* 1996;154:602-11.
- Santangelo S, Shoup M, Gamelli RL, Shankar R. Prostaglandin E2 receptor antagonist (SC-19220) treatment restores the balance to bone marrow myelopoiesis after burn sepsis. *J Trauma* 2000;48:826-30.
- Kang JS, Jeon YJ, Kim HM, Han SH, Yang KH. Inhibition of inducible nitric-oxide synthase expression by silymarin in lipopolysaccharide-stimulated macrophages. *Pharmacology* 2002;302:138-44.
- Kiss J, Käpä P, Savunen T. Antioxidant combined with NO donor enhance systemic inflammation in acute lung injury in rats. *Scand Cardiovasc J* 2007;41:186-91.
- Yang C, Moriuchi H, Takase J, Ishitsuka Y, Irikura M, Irie T. Oxidative stress in early stage of acute lung injury induced with oleic acid in guinea pigs. *Biol Pharm Bull* 2003;26:424-8.
- Pradeep K, Mohan CV, Gobianand K, Karthikeyan S. Silymarin modulates the oxidant-antioxidant imbalance during diethylnitrosamine induced oxidative stress in rats. *Eur J Pharmacol* 2007;560:110-6.
- Agoston M, Orsi F, Fehér E, Hagymási K, Orosz Z, Blázovics A, et al. Silymarin and vitamin E reduce amiodarone-induced lysosomal phospholipidosis in rats. *Toxicology* 2003;190:231-41.