

**BAŞKENT ÜNİVERSİTESİ**  
**SAĞLIK BİLİMLERİ ENSTİTÜSÜ**  
**AĞIZ DİŞ VE ÇENE CERRAHİSİ ANABİLİM DALI**  
**AĞIZ DİŞ VE ÇENE CERRAHİSİ DOKTORA PROGRAMI**

**SİNÜS TABAN ELEVASYONLARINDA TİP I ATELOKOLLOJEN**  
**SÜNGERLERİN KSENOJEN GREFTLER İLE YENİ KEMİK**  
**OLUŞUMU AÇISINDAN HİSTOPATOLOJİK OLARAK**  
**KARŞILAŞTIRILMASI**

**DOKTORA TEZİ**

**HAZIRLAYAN**  
**Abdullah ÇAPCI**

**ANKARA-2020**

**BAŐKENT ÜNİVERSİTESİ**  
**SAĐLIK BİLİMLERİ ENSTİTÜSÜ**  
**AĐIZ DİŐ VE ÇENE CERRAHİSİ ANABİLİM DALI**  
**AĐIZ DİŐ VE ÇENE CERRAHİSİ DOKTORA PROGRAMI**

**SİNÜS TABAN ELEVASYONLARINDA TİP I ATELOKOLLOJEN**  
**SÜNGERLERİN KSENOJEN GREFTLER İLE YENİ KEMİK**  
**OLUŐUMU AÇISINDAN HİSTOPATOLOJİK OLARAK**  
**KARŐILAŐTIRILMASI**

**DOKTORA TEZİ**

**HAZIRLAYAN**

**Abdullah ÇAPCI**

**TEZ DANIŐMANI**

**Prof. Dr. Kenan ARAZ**

**ANKARA-2020**

**BAŞKENT ÜNİVERSİTESİ**  
**SAĞLIK BİLİMLERİ ENSTİTÜSÜ**

Ağız Diş ve Çene Cerrahisi Anabilim Dalı Ağız Diş ve Çene Cerrahisi Doktora Programı çerçevesinde Abdullah ÇAPCI tarafından hazırlanan bu çalışma, aşağıdaki jüri tarafından Doktora Tezi olarak kabul edilmiştir.

Tez Savunma Tarihi: 16.01.2020

**Tez Adı:** Sinüs Taban Elevasyonlarında Tip 1 Atelokollojen Süngerlerin Ksenojen Greftler ile Yeni Kemik Oluşumu Açısından Histopatolojik Olarak Karşılaştırılması

**Tez Jüri Üyeleri (Unvan, Adı-Soyadı, Kurumu)**

Prof. Dr. Kenan ARAZ (Başkent Üniv.)

.....

Prof. Dr. Orhan GÜVEN (Ankara Üniv.)

.....

Prof. Dr. Hakan Tüz (Hacettepe Üniv.)

.....


Prof. Dr. Burak Bayram (Başkent Üniv.)

.....

Dr. Öğr. Üyesi Nur ALTIPARMAK (Başkent Üniv.)

.....

**İmza**



**ONAY**

  
Prof. Dr. F. Belgin ATAÇ

Enstitü Müdürü

Tarih: 17/01/2020



BAŞKENT ÜNİVERSİTESİ SAĞLIK BİLİMLERİ ENSTİTÜSÜ  
DOKTORA TEZ ÇALIŞMASI ORJİNALLİK RAPORU

Tarih: 17 / 01 / 2020

Öğrencinin Adı, Soyadı : Abdullah ÇAPCI

Öğrencinin Numarası : 21520253

Anabilim Dalı : Ağız Diş ve Çene Cerrahisi

Programı : Ağız Diş ve Çene Cerrahisi Doktora Programı

Danışmanın Unvanı/Adı, Soyadı : Prof. Dr. Kenan ARAZ

Tez Başlığı : Sinüs Taban Elevasyonlarında Tip 1 Atelokollojen Süngerlerin Ksenojen Greftler ile Yeni Kemik Oluşumu Açısından Histopatolojik Olarak Karşılaştırılması

Yukarıda başlığı belirtilen Yüksek Lisans/Doktora tez çalışmamın; Giriş, Ana Bölümler ve Sonuç Bölümünden oluşan, toplam 68 sayfalık kısmına ilişkin, 18 / 12 / 2019 tarihinde şahsım tarafından Turnitin adlı intihal tespit programından aşağıda belirtilen filtrelemeler uygulanarak alınmış olan orijinallik raporuna göre, tezimin benzerlik oranı % 4'dür.

Uygulanan filtrelemeler:

1. Kaynakça hariç
2. Alıntılar hariç
3. Beş (5) kelimedenden daha az örtüşme içeren metin kısımları hariç

"Başkent Üniversitesi Enstitüleri Tez Çalışması Orijinallik Raporu Alınması ve Kullanılması Usul ve Esaslarını" inceledim ve bu uygulama esaslarında belirtilen azami benzerlik oranlarına tez çalışmamın herhangi bir intihal içermediğini; aksinin tespit edileceği muhtemel durumda doğabilecek her türlü hukuki sorumluluğu kabul ettiğimi ve yukarıda vermiş olduğum bilgilerin doğru olduğunu beyan ederim.

Öğrenci İmzası:.....

Onay

17/01/2020

Öğrenci Danışmanı

Prof. Dr. Kenan ARAZ

*Kızlarım Zeynep ve Bige'ye...*

## TEŞEKKÜR

Ağız, Diş ve Çene Cerrahisi doktora eğitimim boyunca her daim yanımda olan, bu süreci benim için mümkün kılan, engin bilgi ve tecrübelerini benimle paylaşan, varlığı her zaman güven veren, öğrencisi olmaktan onur duyduğum, doktora danışmanım değerli hocam Prof. Dr. Kenan Araz'a

Bu süreçte bilgi ve deneyimlerini esirgmeden benimle paylaşan, üzerimde çok emeği olan, kendisinden çok şey öğrendiğim, hem hocam, hem abim Prof. Dr. Burak Bayram'a

Doktora eğitimim boyunca desteğini ve ilgisini sürekli sunan, bilgi ve tecrübelerini cömertçe paylaşan değerli hocam Doç. Dr. Sıdıka Sinem Akdeniz'e

Tez çalışmalarım ve doktora sürecim boyunca her zaman yanımda olan, bu tezin oluşmasında büyük katkısı olan Dr. Öğr. Üyesi. Nur Altıparmak'a

Birlikte çalışmaktan her zaman çok keyif aldığım Dr. Öğr. Üyesi Seçil Çubuk'a, Uzm. Dt. Esra Beyler'e, Uzm. Dt. Ezgi Ergezen Özaşır'e ve tüm asistan arkadaşlarıma,

Yoğun programının arasında büyük fedakarlık yaparak histolojik kesitleri hazırlayıp inceleyerek tezime büyük katkı sağlayan Dr. Öğr. Üyesi Eda Yılmaz Akçay'a,

Bu zorlu süreçte desteğiyle her zaman yanımda olan, çocuklarıma benim olmadığım zamanlarda hem annelik hem babalık yapan, en değerlim, sevgili eşim Rahime Çapcı'ya ve beni yetiştirip hayata hazırlayan her daim gölgelerinde huzur bulduğum annem Şaziye Çapcı ve babam Kemal Çapcı'ya

Sonsuz teşekkürlerimi sunarım.

## ÖZET

**Dt. Abdullah Çapcı, Sinüs Taban Elevasyonlarında Tip I Atelokollojen Süngerlerin Ksenojen Greftler ile Yeni Kemik Oluşumu Açısından Histopatolojik Olarak Karşılaştırılması, Başkent Üniversitesi Diş Hekimliği Fakültesi, Ağız, Diş ve Çene Cerrahisi Anabilim Dalı, Doktora Tezi, 2019**

Birtakım komplike faktörler dolayısıyla dişsiz posterior maksillaya implant yerleştirilmesi genellikle zor bir işlem haline gelmektedir. Posterior maksillaya implant yerleştirilmesi için yeterli kemik yüksekliği ve hacmi elde etmede maksiller sinüs tabanı yükseltilmesinin öngörülebilir ve başarılı bir tedavi seçeneği olduğu belirtilmektedir. Bu çalışmada, maksiller sinüs tabanı yükseltilmesinde kullanılması düşünülen atelokollajen süngerlerin, bu işlemde sıklıkla kullanılan ksenojen greft partikülleriyle, yeni kemik oluşumu açısından histolojik ve histomorfometrik olarak karşılaştırılması amaçlandı. Bu amaçla; 16 adet Yeni Zelanda tipi beyaz tavşanda bilateral sinüs taban yükseltilmesi yapılarak, sinüs membranı altında oluşturulan boşluklar, sağ tarafta atelokollajen sünger, sol tarafta ksenojen greft eşit hacimde yerleştirilerek ogmente edilmiştir. Postoperatif dönemde tavşanlar, 4. ve 8. Haftaların sonunda her seferinde 8'er adet olmak üzere sakrifiye edilmiştir. Elde edilen örnekler 4 gruba ayrılarak histopatolojik ve histomorfometrik olarak değerlendirilmiştir. Histopatolojik değerlendirilme sonucunda iki materyalin de biyoyumlu maddeler oldukları ve osteojenik hücrelerin transferi için uygun ortam oluşturdukları anlaşılmıştır. Histomorfometrik değerlendirmeler yeni kemik oluşumu yüzdesi açısından materyaller arasında farklılık olmadığını göstermiştir. ( $p>0.05$ ) Ancak; yeni oluşan kemik alanı, osteoid alanı ksenojen greft kullanılan bölgelerde çok daha büyük olarak tespit edilmiştir. ( $p<0.05$ ) Atelokollajen sünger deney süresi boyunca hacmini koruyamayarak rezorbe olmuş ve ogmente edilen bölge kollabe olmuştur. Ksenojen greft partiküllerinde minimal rezorpsiyon görülmüştür. Atelokollajen sünger kullanılan bölgelerde daha yoğun trabeküler kemik ağı izlenmiştir. Bu tez çalışması Başkent Üniversitesi Hayvan Deneyleri Yerel Etik Kurulu tarafından onaylanmış (Proje No: D-DA18/04) ve Başkent Üniversitesi Araştırma Fonunca desteklenmiştir.

**Anahtar Kelimeler:** Sinüs taban yükseltilmesi, atelokollojen sünger, ksenogreft, histomorfometri

## ABSTRACT

**Dt. Abdullah Çapcı, Histopathological Comparison of Type-I Atelocollagen Sponges With Xenogen Grafts In Terms of New Bone Formation In Sinus Floor Elevations, Department of Oral and Maxillofacial Surgery, 2019**

Due to a number of complicated factors, implanting the toothless posterior maxilla is often a difficult procedure. It is stated that maxillary sinus floor elevation is a predictable and successful treatment option to obtain sufficient bone height and volume for implant placement in the posterior maxilla. In this study, it was aimed to compare the atelocollagen sponges which are thought to be used in maxillary sinus floor elevation with xenogen graft particles, which are frequently used in this procedure, histopathologically and histomorphometrically in terms of new bone formation. For this purpose; In 16 New Zealand white rabbits, bilateral sinus floor elevation was performed and the cavities formed under the sinus membrane were augmented by placing an atelocollagen sponge on the right side and an equal volume of xenogen grafts on the left side. In the postoperative period, the rabbits were sacrificed at the end of the 4th and 8th weeks, 8 each time. The obtained samples were divided into 4 groups and evaluated histopathologically and histomorphometrically. Histopathological evaluation revealed that the two materials were biocompatible materials and formed a suitable environment for the transfer of osteogenic cells. Histomorphometric evaluations showed that there was no difference between the materials in terms of percentage of new bone formation. ( $p > 0.05$ ) However, the newly formed bone area and osteoid area were found to be much larger in the areas where xenogen grafts were used. ( $p < 0.05$ ) Atelocollagen sponge was unable to maintain its volume during the test period and resorbed and the augmented region collapsed. Minimal resorption was observed in xenogen graft particles. In areas where atelocollagen sponges were used, more intense trabecular bone network was observed. This thesis was approved by Baskent University Animal Experiments Local Ethics Committee (Project No: D-DA18 / 04) and supported by Baskent University Research Fund.

**Keywords:** Sinus floor elevation, atelocollagen sponge, xenograft, histomorphometry



# İÇİNDEKİLER

TEŞEKKÜR.....	iii
ÖZET.....	v
ABSTRACT.....	vi
İÇİNDEKİLER.....	vii
TABLolar LİSTESİ.....	x
ŞEKİLLER LİSTESİ.....	xi
RESİMLER LİSTESİ.....	xii
SİMGELER VE KISALTMALAR LİSTESİ.....	xiii
1. GİRİŞ.....	1
2. GENEL BİLGİLER.....	3
2.1. Maksiller Sinüs.....	3
2.1.1. Maksiller Sinüsün Anatomisi.....	3
2.2. Posterior Maksillada İmplant Uygulamaları.....	4
2.3. Maksillada Görülen Anatomik Şekil Değişiklikleri ve Nedenleri.....	5
2.3.1. Sinüs Pnömatizasyonu.....	5
2.3.2. Maksiller Alveolar Kemğin Rezorbsiyonu.....	6
2.3.3. Maksillanın Kemik Kalitesi.....	6
2.4. Sinüs Taban Yükseltilmesi Uygulamaları.....	9
2.4.1. Endikasyonlar.....	9
2.4.2. Kontrendikasyonlar.....	9
2.4.3. Sinüs Taban Yükseltilmesinde Klinik Prosedürler.....	10
2.4.3.1. Lateral Pencere Yöntemi.....	10
2.4.3.2. Krestal Yöntem.....	12
2.4.3.3. Diğer Sinüs Taban Yükseltilmesi Yöntemleri.....	13
2.4.4. Sinüs Taban Yükseltilmesine Alternatif Yaklaşımlar.....	13
2.4.5. Sinüs Taban Yükseltilmesinde Karşılaşılan Komplikasyonlar.....	14
2.4.5.1. İntraoperatif Komplikasyonlar.....	14
2.4.5.2. Erken Dönem Postoperatif Komplikasyonlar.....	14
2.4.5.3. Geç Dönem Postoperatif Komplikasyonlar.....	14
2.5. Kemik Dokusu.....	14
2.5.1. Kemik Dokusu Hücreleri.....	15

2.5.2. Kemikğin Oluşumu ve Yeniden Şekillenmesi.....	16
2.5.2.1. Intramembranöz Kemik Oluşumu .....	16
2.5.2.2. Endokondral Kemik Oluşumu .....	16
2.5.3. Kemik İyileşmesi .....	17
2.5.3.1. Primer (Direkt) Kemik İyileşmesi .....	17
2.5.3.2. İndirekt Kemik İyileşmesi .....	17
2.5.4. Kemik tamiri ve yeniden şekillenmesinin düzenlenmesi.....	18
2.5.5. Kritik Boyut Defektleri .....	19
2.6. Greft Materyalleri .....	19
2.6.1. Otojen Kemik Greftleri .....	19
2.6.2. Allogreftler .....	20
2.6.3. Heterojen Greftler (Ksenogreftler) .....	20
2.6.4. Alloplastlar .....	21
2.6.5. Atelokollajen Süngerler.....	22
2.6.6. Greft Materyallerinin Yeni Kemik Oluşturma Mekanizmaları.....	22
2.6.6.1. Osteokondüksiyon, Osteoindüksiyon ve Osteogenesis .....	23
2.6.6.2. Greft Materyallerinin Yeni Kemik Oluşturma Aşamaları ...	24
2.6.7. Greft Rezorbsiyonu.....	25
2.6.8. Greft Kullanılmayan Sinüs Taban Elevasyonlarında Yeni Kemik Oluşumu.....	25
2.6.9. Rezorbe olabilen bariyer membranlar .....	26
3. GEREÇ VE YÖNTEM.....	27
3.1. Cerrahi Yöntem .....	29
3.2. Çalışma Grupları .....	31
3.3. Histolojik Yöntem .....	32
Histopatolojik değerlendirme; .....	33
3.4. İstatistiksel Yöntem .....	34
4. BULGULAR.....	35
4.1. Histopatolojik ve Histomorfometrik Analiz Bulguları.....	35
4.1.1. S1 Grubu.....	35
4.1.2. G1 Grubu.....	37
4.1.3. S2 Grubu.....	38
4.1.4. G2 Grubu.....	40
4.1.5. Histomorfometrik Ölçüm Örnekleri.....	42

<b>4.2. İstatistiksel Bulgular .....</b>	<b>42</b>
<b>4.2.1. Ölçümlerin Gruplar Arasında Karşılaştırılması .....</b>	<b>42</b>
<b>4.2.2. Atelokollajen sünger ve ksenojen greft gruplarında ilk ve ikinci ölçüm karşılaştırmaları .....</b>	<b>48</b>
<b>5. TARTIŞMA .....</b>	<b>50</b>
<b>6. SONUÇLAR .....</b>	<b>68</b>
<b>7. KAYNAKLAR .....</b>	<b>69</b>

## TABLULAR LİSTESİ

	<b>Sayfa</b>
Tablo 4.1. S1 Grubu Histomorfometrik Ölçüm Sonuçları .....	36
Tablo 4.2. G1 Grubu Histomorfometrik Ölçüm Sonuçları.....	38
Tablo 4.3. S2 Grubu Histomorfometrik Ölçüm Sonuçları .....	39
Tablo 4.4. G2 Grubu Histomorfometrik Ölçüm Sonuçları.....	41
Tablo 4.5. BV/TV : Oluşan yeni kemik hacmi / Toplam doku hacmi .....	43
Tablo 4.6. B.Ar : Oluşan yeni kemik alanı.....	44
Tablo 4.7. Os.Ar : Yeni oluşan osteoid alanı.....	45
Tablo 4.8. Yeni oluşan damarsal yapılar .....	46
Tablo 4.9. (KI/TV : Kemik iliği hacmi / Toplam doku hacmi).....	47
Tablo 4.10. Grup: S, Atelokollajen sünger gruplarında ilk ve ikinci ölçümler .....	48
Tablo 4.11. Grup: G, Ksenojen greft gruplarında ilk ve ikinci ölçümler .....	49

## ŞEKİLLER LİSTESİ

	<b>Sayfa</b>
Şekil 2.1. Cawood ve Howell'in maksilla sınıflaması .....	7
Şekil 2.2. Leckholm ve Zarb'ın kemik yoğunluğu sınıflaması .....	8
Şekil 2.3. a: Sinüs duvarında lateral pencerenin açılması, b: Lateral kemik duvarının sinüs içine döndürülmesi, c: Sinüs membranının serbestleştirilip yukarı doğru kaldırılması .....	11
Şekil 2.4. a: İmplant yatağının hazırlanması, b: Boşluğun greftle doldurulması, c: İmplantın yerleştirilmesi, d: Mukoperiostal flebin primer olarak kapatılması. ....	12
Şekil 2.5. Elde edilen boşluğun greftle doldurulması, b: Mukoperiostal flebin primer olarak kapatılması, c: Greft yerleştirildikten 4-6 ay sonraki görüntü, d: İmplantın yerleştirilmesi. ....	12
Şekil 4.1. BV/TV : Oluşan yeni kemik hacmi / Toplam doku hacmi.....	43
Şekil 4.2. B.Ar : Oluşan yeni kemik alanı .....	44
Şekil 4.3. Os.Ar : Yeni oluşan osteoid alanı.....	45
Şekil 4.4. Yeni oluşan damarsal yapılar .....	46
Şekil 4.5. (Kİ/TV : Kemik iliği hacmi / Toplam doku hacmi).....	47

## RESİMLER LİSTESİ

	<b>Sayfa</b>
Resim 3.1. Ksenojen Partikül Greft.....	28
Resim 3.2. Tip 1 Atelokollajen içeren rezorbe sünger .....	28
Resim 3.3. Rezorbe olabilen kollajen bariyer membran .....	28
Resim 3.4. A-B. Trephine frez ile osteotomi sınırlarının belirlenmesi .....	29
Resim 3.5. Sinüs membranının elevasyonu.....	30
Resim 3.6. a. Atelokollajen süngerin 0.5 cc olacak şekilde hazırlanması. b. Ksenojen greftin 0.5 cc olacak şekilde hazırlanması.....	30
Resim 3.7. a. Membran altında oluşturulan boşluğun atelokollajen sünger (sağ) ve ksenojen greft (b) ile doldurulması. b. Osteotomi bölgelerinin rezorbe olabilen kollajen membran ile örtülmesi. ....	31
Resim 3.8. A. Örneklerde gerçekleştirilen horizontal kesi hattının temsili gösterimi. B. Schneiderian membran ve komşu sağlam kemik ve sinüs dokusu ile birlikte alınan horizontal kesitlerin makro görünümü .....	32
Resim 3.9. 4. hafta greft grup, maksiller sinüste augmented edilen alan, (mavi kesikli alan ROI) (x20, H&E) .....	33
Resim 4.1. A-B: 4. hafta atelokollajen sünger grubu (S1). A. H&E, x40. B. MTK, x4.	36
Resim 4.2. A-B: 4. hafta atelokollajen sünger grubu (S1). A. H&E, x100. B. MTK, x100. ....	36
Resim 4.3. A-B: 4. hafta ksenojen greft grubu (G1). A. H&E, x20. B. MTK, x40 .....	37
Resim 4.4. A-B: 4. hafta ksenojen greft grubu (G1). A. H&E, x100. B. MTK, x100. ..	38
Resim 4.5. A-B: 8. hafta atelokollajen sünger grubu (S2). A. H&E, x40. B. MTK, x4.	39
Resim 4.6. A-B: 8. hafta atelokollajen sünger grubu (S2). A. H&E, x200. B. MTK, x200 .....	39
Resim 4.7. A-B: 8. hafta ksenojen greft grubu (G2). A. H&E, x40. B. MTK, x40. ....	40
Resim 4.8. A-B: 8. hafta ksenojen greft grubu (G2). A. H&E, x100. B. MTK, x100. ..	41
Resim 4.9. A-B-C-D: MTK boyalı kesitlerde yapılan histomorfometrik ölçümler .....	42

## SİMGELER VE KISALTMALAR LİSTESİ

Cc	Cubic Centimeter
LLLT	Low Level Laser Therapy
BMPs	Bone Morphogenetic Proteins
Ark.	Arkadaşları
TGF- $\beta$	Transforming Growth Factor- $\beta$
PTH	Paratiroid Hormon
MSC	Mesenchymal Stem Cell
DKM	Demineralize Kemik matriksi
HIV	Human Immunodeficiency Virus
ml	Mililitre
No	Numara
mm	Milimetre
Rpm	Revolutions per Minute
Mg	Miligram
Kg	Kilogram
$\mu$ m	Mikrometre
SPSS	Statistical Package for the Social Sciences
Min	Minimum
$\mu$ m <sup>2</sup>	Mikrometre kare
Max	Maksimum
Std. Sapma	Standart Sapma
GaAlAs	Galyum Alüminyum Arsenid
J/cm <sup>2</sup>	Joule/santimetre kare
Gr	Gram
pH	Power of Hydrogen
PRP	Plateletten Zengin Plazma
P	İstatiksel anlamlılık
%	Yüzde
°	Derece

# 1. GİRİŞ

Günümüzde implant destekli protezler, eksik dişler için öngörülebilir ve işlevsel bir sabit tedavi seçeneği sunarak diş hekimliğinde devrim yaratmıştır. İmplantların başarılı bir şekilde yerleştirilmesi ve entegre edilmesi için yeterli bir kemik hacmi ve kemik kalitesi gerekir. Posterior maksilla'nın implant sağkalımı için en zorlu bölgelerden biri olduğu gösterilmiştir. (1,2) Posterior maksillada, implantların sağkalım oranının azalmasının nedeni posterior maksillanın makroskopik ve mikroskobik anatomisi ile ilgili olabilir. Bu, maksiller sinüsün pnömatizasyonu nedeniyle kemik hacminin azalması ve dişsiz alveolar kretin rezorpsiyonu, yetersiz kemik kalitesi ve implantlara daha fazla oklüzal yüklenme yapılması ve benzeri zorluklara bağlı olabilir.

Maksillada diş çekimi takiben izlenen kemik kaybı, çenelerin diğer bölgeleriyle karşılaştırıldığında daha hızlı olmaktadır. Bunun sebebi posterior maksillanın kortikal tabakasının, maksillanın diğer bölgelerine ve mandibulaya göre daha ince olması olabilir. (3)

Dişsiz posterior maksillanın sabit protetik rehabilitasyonu için pekçok tedavi seçeneği önerilmiştir. Bunlar; distal uzantılı sabit protezler, kısa implantlar, implantların açıldırılarak yerleştirilmesi, zigoma implantları, kemik augmentasyon yöntemleri ve sinüs taban yükseltilmesi olarak sayılabilir. (4–6)

Sinüs taban yükseltilmesi, kemik augmentasyonunu yönlendirmek ve gelecekteki implant yerleşimi bölgesinde yeni kemik dokusu oluşturmak için greft materyallerinin kullanımıyla uygulanmaktadır. Otojen kemik greftleri, allojenik veya alloplastik greft materyallerinin yalnız başlarına ya da kombine edilerek kullanılması ve cerrahi teknikler pek çok çalışmada detaylı olarak değerlendirilmiştir. (4,5,7–12)

Otojen kemik greftleri çene cerrahisinde “altın standart” olarak kabul edilirler. Ancak sınırlı miktarda elde edilmeleri, donör saha morbiditesi, ikinci bir cerrahi alan gerektirmesi ve rezorpsiyona yatkın olmaları gibi dezavantajları vardır. Sinüs taban yükseltilmesi için otojen kemik kullanıldığında greftin hacim kaybı önemli bir sorundur. Bu nedenle, oluşturulan boşluğun uzun süre korunmasının gerektiği sinüs taban yükseltilmesi için, yavaş rezorbe olan veya rezorbe olmayan greftler, özellikle uygun olabilir. Ksenojen greftler



tamamen rezorbe olmazlar ve üstün hacimsel stabilite gösterirler. Yapılan sistematik bir incelemede, tek başına veya otojen kemik greftleri ile birlikte kullanıldığında, sinüs içine yerleştirilmiş yavaş rezorbe olan ksenogreft ve alloplastların kümülatif hacimsel azalmasını % 18-23 olarak hesaplanmıştır. Bu, saf otojen kemik greftlerinin hacim kaybı (%45) ile karşılaştırıldığında kayda değer bir gelişmedir. (13)

Sinüs membranı altında elde edilen boşluğun otojen kemik ya da greft materyalleri koymaksızın, yeterli bir süre boyunca korunması halinde, bu boşlukta yeni kemiğin oluşması beklenir. Bir vaka raporunda Lundgren ve ark., sinüs tabanı ve sinüs membranı arasında boşluk yaratılmasının, kemik greft materyalleri kullanılsa bile, maksiller sinüsteki implantların çevresinde yeni kemik oluşumuna yol açabileceğini iddia etmişlerdir. (14) Bu iddia deneysel bir hayvan modelinde histolojik olarak doğrulanmıştır. (15) Bunun ardından, hayvanlar ve insanlarda greft kullanmaksızın yapılan STY'nin radyografik ve histolojik kanıtlarıyla ilgili birçok rapor yayınlanmıştır. (16)

Histomorfometri, ogmente sinüslerdeki kemik iyileşmesini değerlendirmede altın standarttır. Residuel greft, yeni kemik formasyonu ve yumuşak doku ancak histomorfometri ile güvenilir bir şekilde değerlendirilebilir. Maksiller sinüs içindeki greft materyallerinin iyileşmesi ile ilgili insan ve hayvan çalışmaları histomorfometrik analiz kullanılarak yapılmıştır. (17)

Bizim çalışmamızda, sinüs taban yükseltilmesi uygulamalarında greft materyali olarak tip 1 atelokollojen içeren rezorbe sünger (CollaPlug<sup>®</sup>, Zimmer Dental, Carlsbad, Kaliforniya, Amerika) ile ksenojen greftlerin (Bio-Oss<sup>®</sup>, Geistlich Pharma AG, Wolhusen, İsviçre) yeni kemik oluşumu açısından histomorfometrik olarak karşılaştırılması amaçlanmaktadır.

## 2. GENEL BİLGİLER

### 2.1. Maksiller Sinüs

Maksiller sinüs (MS) maksiller kemik içerisinde pseudo-straftiye siliar columnar tipli epitel ile kaplı bir boşluktur. Yetişkinlerde, tabanı orbita tarafında tepesi premolar dişlere yakın yerleşen ters bir piramit şeklindedir.

İnsanlarda paranasal boşlukların fizyolojik amacı tam olarak anlaşılmamıştır. Ancak birtakım fonksiyonları yerine getirebilirler. Drettner yaptığı incelemede MS'ün insanlarda görebileceği aşağıdaki fonksiyonları listelemektedir. (18)

1. Fonetik (Ses Rezonansı İletimi)
2. Solunum (Havanın nemlendirilmesi ve basınç dengelenmesi)
3. Koku (MS içinde bulunan hava rezervuarı yeni koku stimülasyonlarına referans olabilir.)
4. Statik (Yüz kemiklerindeki ağırlığın azaltılması)
5. Mekanik (Travmatik yaralanmalarda şok absorpsiyonu)
6. Isı (Kafa kaidesinin ısı yalıtımı)

#### 2.1.1. Maksiller sinüsün anatomisi

Sinüs anatomisi bireyler arasında değişkenlik göstermektedir. Tek bir boşluk şeklinde olabileceği gibi, septalar ile ayrılmış birkaç boşluk şeklinde olabilmektedir. (19)

Ön duvar; orbita kenarından fossa kaninaya kadar uzanır ve ince, kompakt kemikten meydana gelir. (3)

Arka duvar; pterygomaksiller bölgede, maksiller sinüsü pterygopalatin fossadan ayırır. (20)

Üst duvar; fissura orbitalis superior a kadar uzanarak maksiller sinüsün tavanını ve orbita tabanını oluşturur.

İç duvar; maksiller sinüsü nasal fossadan ayırır ve burun boşluğunun dış duvarını oluşturur. Maksiller ostium iç duvarda bulunur ve meatus nasi medius a açılır. (21)

Dış duvar; zigomatik çıkıntı ve maksillanın arka bölümünü oluşturur.

Alt duvar; maksiller sinüsün tabanını oluşturur ve yoğun lamellar kemikten oluşur. Maksiller diş köklerinin konumuna bağlı olarak düzgün ya da engebeli bir yüzey yapısına sahip olabilir. (22) Zaman içerisinde sinüs boşluğuna çıkıntı yapan diş kökleri sinüsten çok ince bir kemik tabakasıyla ayrılabilir. Bazen de sinüsü perfore edip direk sinüs mukozasıyla ilişkide olabilir.

Maksiller sinüsün lateral duvarı, nispeten ince bir kemikten oluşmaktadır. Hatta maksiller dişler kaybedildiğinde 1.57-1.71 mm kadar kalınlığa sahip olabilir. (23) Bu nedenle maksiller sinüse lateral pencere ile erişim sağlanmaya çalışılırken kemiği ve altta yatan Schnederian membranı istemeden perfore etmemeye özen gösterilmelidir.

Maksiller sinüs, posterior superior alveoler arter, inferior orbital arter, palatin arter ve sfenopalatin arter (eksternal karotid arterin devamı olan maksiller arterin dalları) ile beslenir. Ayrıca bu arterler arasında çok sayıda anastomoz bulunmaktadır. (24) Bu bol vasküler yapı, sinüs müdahaleleri sonrası postoperatif iyileşme için faydalı olabilir (25). Öte yandan, 2,5 - 3 mm çapındaki arterlerin kesilmesi ameliyatı zorlaştıracığından, ayrıntılı bir ameliyat öncesi inceleme yapılması gerekebilir. (26) Posterior maksillada, kan kaynağının% 70-100'ü periosttan sağlanmaktadır. Bu nedenle, lateral pencere için flep kaldırılırken beslemeyi tehlikeye düşürmemeye özen gösterilmelidir.

Sinüsün innervasyonu, superior, medius ve anterior maksiller alveoler sinirler, anterior palatin sinir ve infraorbital sinir tarafından sağlanır. Sinirler, sinüsün venlerine ve lenfatiklerine eşlik eder. Literatürde STY sırasında MS sinirlerinin kesilmesi veya zarar görmesi rapor edilmemiştir. Bununla birlikte, dokuların künt diseksiyonunu yaparken infra-orbital sinir demetinin sıkışmasını önlemek için özen gösterilmelidir. (6)

## **2.2. Posterior Maksillada İmplant Uygulamaları**

Posterior maksilla, implant yerleştirilmesi bakımından, bazı komplike faktörler nedeniyle cerrahları oldukça zorlayan bir bölgedir. (4,7) Bu faktörler;

- Bölgeye ulaşım zorluğu
- Çekim sonrası alt ve üst çene arkları arasındaki mesafenin azalması
- Çekim sonrası ciddi kemik kaybına neden olan rezorbsiyon
- Maksiller sinüsün genişleme eğilimi
- Çiğneme dinamikleri ve oklüzal kuvvetler
- Kemik kalitesinin düşüklüğüdür. (4,7,27,28)

Dişsiz posterior maksillanın sabit protetik rehabilitasyonu için pekçok tedavi seçeneği önerilmiştir. Bunlar; distal uzantılı sabit protezler, kısa implantlar, implantların açıldırılarak yerleştirilmesi, zigoma implantları, kemik augmentasyon yöntemleri ve sinüs taban yükseltilmesi olarak sayılabilir. (4–6)

### **2.3. Maksillada Görülen Anatomik Şekil Değişiklikleri ve Nedenleri**

#### **2.3.1. Sinüs pnömatizasyonu**

Hayatın ilk yıllarında maksiller sinüs çok küçük bir hacme sahiptir. Sinüs boşluğunun büyümesi maksiller dişlerin erüpsiyonuna eşlik eder. 12-13 yaşlarında, sinüs tabanı burun tabanı ile aynı hizadadır ve 20 yaşında, diş erüpsiyonunun tamamlanmasından sonra sinüs tabanı burun tabanından ortalama 5mm aşağıya iner. (29) Maksiller sinüs boyut ve duvar kalınlığında değişiklikler göstermektedir, ancak bazı kişilerde “fizyolojik” pnömatizasyon o kadar ilerlemiş ki, maksiller dişlerin köklerinin etrafında sadece ince bir lamina dura tabakası ve sinüs mukozası dışında hiçbirşey bırakmaz. (30) Bireyler arasındaki pnömatizasyon farklılıklarının nedenleri tam olarak anlaşılamamıştır. Kalıtım, pozitif hava basıncı, müköz membranın pnömatize edici hareketi, kraniofasial konfigürasyon, büyüme hormonları ve sinüs cerrahileri maksiller sinüs pnömatizasyonunu etkileyebilecek faktörler olarak sıralanmıştır. (30–33)

Birçok çalışmada posterior maksiller dişlerini kaybetmiş erişkinlerde “geç pnömatizasyonun” yeniden başlatılması tarif edilmiştir. (22,34–36) Bu geç pnömatizasyon, posterior diş kaybından sonra dişlere destek olan kemiğin artık kullanılmamasına bağlı olan atrofi ile bağlantılıdır. (22,35) Wolff kanunu bu değişimin arkasındaki mekanizmayı tanımlamak için kullanılan hipotezdir. Wolff’a göre, kemik dokusu sürekli mekanik gerilime dayanacak şekilde kendini adapte edecektir. Fonksiyondaki dişler, trabeküllerin yeterli

hacmini ve yönünü koruyarak yanıt veren destek kemiğine baskı yapar. (37) Frost, Wolff'un hipotezini daha da geliştirmiştir: belirtilen stres eşiğinin altında, kemik dokusunun yeniden yapılanma süreci, daha düşük fonksiyon seviyelerine uyum sağlamak için kemik kütlesinin azalmasına yol açar. (38) Dişsiz bölgelerdeki sinüs pnömatizasyonu, bu mekanizmaya bir örnek olabilir.

Sharan ve Madjar, diş çekimi sonrası sinüs pnömatizasyonunu ölçmek için panoramik radyografileri incelemiş ve maksiller posterior dişlerin çekilmesinden sonra ortalama 1.8-2.2 mm sinüs tabanında kemik rezorpsiyonunun beklendiğini bulmuştur. Bununla birlikte, bazen sinüs tabanındaki tüm kemik, implantları destekleyemeyecek şekilde ince bir tabaka haline gelene kadar rezorbe olabilir. (22)

### **2.3.2. Maksiller alveolar kemiğin rezorpsiyonu**

Diş kaybı sonrasında alveolar kemikte yatay ve dikey yönlerde madde kaybına neden olan bir rezorpsiyon süreci başlamaktadır. Alveolar kemik rezorpsiyonu diş çekimini takip eden ilk 3-4 ayda daha hızlıdır ve daha sonra yavaşlar; buna rağmen, rezorpsiyon uzun bir zaman dilimi boyunca devam edebilir. (35) Maksillada diş çekimi takiben izlenen kemik kaybı, çenelerin diğer bölgeleriyle karşılaştırıldığında daha hızlı olmaktadır. Bunun sebebi posterior maksillanın kortikal tabakasının, maksillanın diğer bölgelerine ve mandibulaya göre daha ince olması olabilir. (3)

Posterior maksilladaki kemik rezorpsiyonunun boyutları, maksiller sinüsün anteriorunda kalan diş sayısına ve bölgenin dişsizlik süresine bağlıdır. Maksilladaki vertikal kemik kaybı, yılda yaklaşık 0.1 mm olmakla birlikte bireyler arasında değişkenlik gösterebilir. (39)

### **2.3.3. Maksillanın kemik kalitesi**

İmplantların desteklenmesi için kemik hacmi zorunlu olsa da, alıcı bölgenin biyomekanik özellikleri de önemli rol oynar. (40) Bu biyomekanik özellikleri tarif edebilmek için pek çok sınıflama yapılmıştır.

Atwood, 1963 yılında diş kayıpları sonrasında mandibulada meydana gelen kemik hacmindeki değişiklikleri, Fallschussel ise 1986 yılında maksilladaki değişiklikleri sınıflandırmıştır.

1988 yılında Cawood ve Howell (41), Fallschussel'in sınıflandırmasını modifiye etmişler ve dişsiz çenelerdeki form değişikliklerini değerlendirerek yeni bir sınıflama yapmışlardır.

Sınıf 1: Dişli alveoler kemik

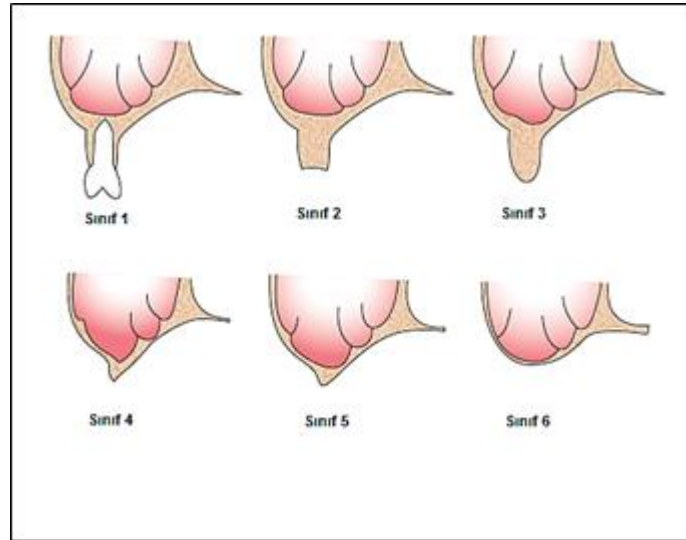
Sınıf 2: Çekim sonrası yeni iyileşmiş alveoler kemik

Sınıf 3: Yeterli genişlik ve yükseklikte olan, çekimden sonra şekillenmiş alveoler kemik

Sınıf 4: Bıçak sırtı şeklinde, boy olarak yeterli ancak kalınlık olarak yetersiz alveoler kemik

Sınıf 5: Yetersiz boy ve genişlikte, düz seyreden alveoler kemik

Sınıf 6: Aşırı rezorbe alveoler kemikle birlikte bazal kemikte belirgin rezorpsiyon (Şekil 2.1).



Şekil 2.1. Cawood ve Howell'in maksilla sınıflaması

Leckholm ve Zarb, 1985 yılında kortikal ve kansellöz kemik oranlarını dikkate alarak dişsiz çeneleri 4'e ayırmışlardır.

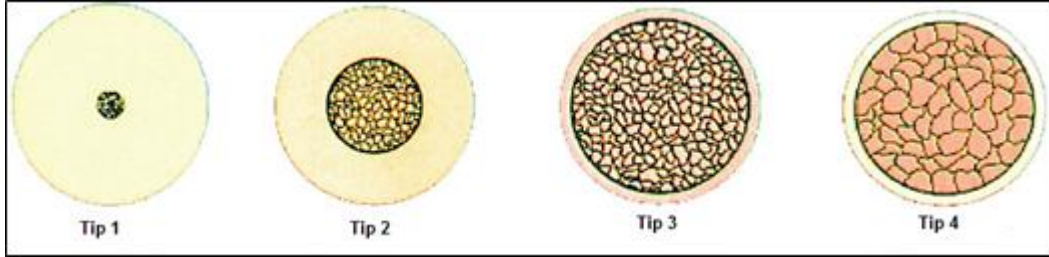
Tip 1: Kansellöz kemik içermeyen homojen kortikal kemik

Tip 2: Kalın kortikal kemik ve deęişken boyutlardaki kansellöz kemik

Tip 3: İnce kortikal kemik ve yoğun kansellöz kemik

Tip 4: Oldukça ince kortikal kemik ve azalmış yoğunluktaki kansellöz kemik (Şekil 2.2).

Mandibulada genellikle tip 1 veya tip 2 kemik görülürken, maksillada tip 3 veya tip 4 kemik görülür. Maksilla posterior bölgede ise genellikle tip 4 kemik görülür.



Şekil 2.2. Leckholm ve Zarb'ın kemik yoğunluğu sınıflaması

Dişli maksilla ile dişsiz maksilla karşılaştırıldığında, dişsiz maksillada görülen kansellöz kemik oranı daha fazladır. Maksillanın posterior bölgesinde, anterior bölgeye nazaran kansellöz kemik daha yoğun görülmektedir. (39)

Çok sayıda çalışma, ince korteks ve düşük yoğunluklu trabekül yapısına sahip olan düşük kaliteli kemiğe (Tip IV kemik) yerleştirilen implantlar için daha yüksek başarısızlık oranı bildirmiştir. (40,42) Histomorfometrik ve BT analizleri, posterior maksilla'nın daha düşük mineralize bir içeriğe sahip olduğunu, trabeküler kalınlığın ve yoğunluğun azaldığını göstermiştir. (43–45) Düşük kemik kalitesinin, posterior maksillaya yerleştirilen implantların hayatta kalma oranını etkilediği düşünülmektedir; bu, tüm oral implantasyon bölgeleri arasında en düşük olanıdır. (46,47)

Tip 4 doğal kemiğin mineralize içeriğinin %28 olduğu gösterilmiş olmasına rağmen, greftlenen bölgelerdeki mineralize kemik içeriğinin %28.3 ile %40.1 arasında değişmektedir. Bu, Lekholm ve Zarb'ın sınıflamasında Tip 3 ile Tip 4 kemiği işaret etmektedir. (48)

Bu nedenle greftlemeden sonra, kemik kalitesi zayıf kalabilir veya sadece bir miktar artabilir. Bununla birlikte, kemik implantların etrafında remodele olurken, kemik-implant kontak oranı (%60 - %80 olacak şekilde) artabilir. (49,50) Geriye kalan greft partiküllerinin kemik-implant kontak formasyonunu etkilememektedir. (51–56)

## **2.4. Sinüs Tabanı Yükseltilmesi Uygulamaları**

Sinüs tabanı yükseltilmesi; dişsiz posterior maksilla bölgesindeki yetersiz kemik hacmini arttırmaya yönelik olarak uygulanan bir işlemdir. Sinüs tabanı yükseltilmesi ile birlikte implant tedavisinin uzun dönem başarısı için; klinik endikasyonlara uygun hasta seçimi son derece önemlidir. (57)

### **2.4.1. Endikasyonlar**

- İmplant yerleştirilmesi planlanan bölgede yetersiz kemik hacmi
- Arklar arası mesafenin azalmış olduğu durumlar
- Oro-antral fistül tedavileri
- Alveolar yarık tedavisi
- Kanser hastalarında, fasial protez öncesi rekonstrüksiyon amacıyla (58)

### **2.4.2. Kontrendikasyonlar**

Genel medikal kontrendikasyonlar ve STY 'ne engel olabilecek lokal kontrendikasyonlar olarak ikiye ayrılmaktadır. (58)

#### **Genel Medikal Kontrendikasyonlar**

- Yakın zamanda geçirilmiş kemoterapi veya radyoterapi öyküsü
- Kemik metabolizmasını etkileyen lösemi, hemofili gibi hastalıklar
- Kontrol altında olmayan sistemik rahatsızlıklar
- Sepsis
- Sigara, alkol ve madde bağımlılığı
- Ciddi psikosomatik hastalıklar
- İntravenöz bifosfonat kullanımı (27,57,58)

#### **Lokal Kontrendikasyonlar**

- Maksiller sinüsün akut ve kronik enfeksiyonları
- Odontojenik enfeksiyonlar
- Patolojik lezyonlar
- Ciddi alerjik rinit (58)



### **2.4.3. Sinüs taban yükseltilmesinde klinik prosedürler**

Bildirilen ilk STY'nin amacı, posterior bölgede çok incelmış ve sivrilmiş olan alveolar kretin, alveoloplasti için uygun olmadığından, hastaya total protez yapımı öncesinde posterior maksillanın boyutunu azaltmaktır. (59) Günümüzde dental implant uygulamalarında kemik desteğini artırmak için STY rutin olarak uygulanmaktadır. STY için çeşitli teknikler geliştirilmiştir.

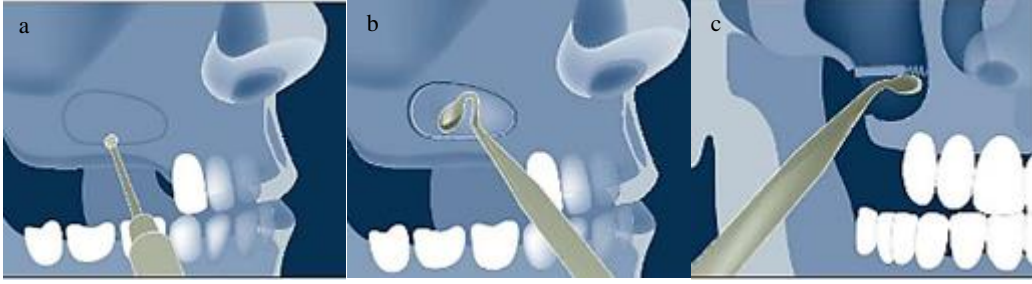Boyne ve James 1980 yılında modifiye bir Caldwell Luc prosedürü kullanarak maksiller sinüse lateral erişimi tarif etmiştir. (59) 1986'da Tatum, maksiller sinüse krestal yaklaşım ve eşzamanlı implant yerleştirilmesini sağlayan çalışmasının erken sonuçlarını bildirmiştir. (60)

#### **2.4.3.1. Lateral pencere yöntemi**

Lateral yaklaşıma duyulan ihtiyaç, rezidüel kemik yüksekliği ile belirlenebilir. Lateral pencere yaklaşımıyla STY prosedürü için, endikasyon olarak 5 mm'den az rezidüel kemik yüksekliği belirtilir; ancak, bu rakam klinisyenler arasında değişebilmektedir. (6,61) Lateral yaklaşım ile STY, aşırı rezorbe posterior maksilla bölgelerinde, eşzamanlı ya da gecikmiş implant yerleşimi amacıyla, büyük hacimli greftlerin kontrollü bir şekilde yerleştirilmesi için uygulanır. (6) Lateral yaklaşım ile STY, cerrahi alanın daha iyi kontrol edilmesi ve görülmesini sağlarken, aynı zamanda daha invazivdir.

Gerekli lokal anestezi takiben, kret tepesinde, planlanan osteotomiden daha uzun olmak kaydıyla horizontal bir insizyon yapılır. Horizontal insizyonun mezial ve distalinden rahatlatıcı vertikal insizyonlar yapılır ve tam kalınlık mukoperiosteal flep kaldırılır. (62,63)

Flep kaldırıldıktan sonra, lateral pencereyi açmak için osteotomi yapılır. Yapılacak osteotominin boyutları, klinik ve radyolojik muayenenin ardından planlanır. Osteotominin alt sınırı sinüs tabanının 3 mm yukarisından geçmelidir. Osteotomi çeşitli frezler veya piezoelektrik cihazlar kullanılarak, yuvarlak, kare veya oval şekilli olarak hazırlanır. Osteotominin kenarlarında kalan keskin ve sivri köşeler schneiderian membrana zarar vermemesi için yuvarlatılmalıdır. Lateral pencere duvarı çıkartılabilir ya da sinüs içerisine doğru kıvrılabilir. (63) (Şekil 2.3)



Şekil 2.3. a: Sinüs duvarında lateral pencerenin açılması, b: Lateral kemik duvarının sinüs içine döndürülmesi, c: Sinüs membranının serbestleştirilip yukarı doğru kaldırılması (57)

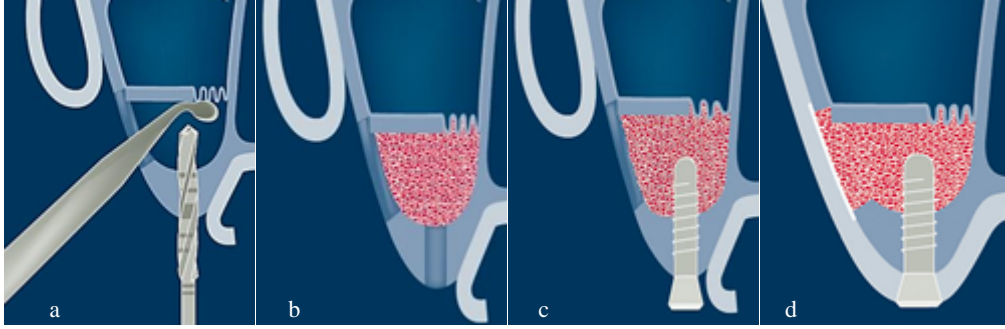
Osteotomi tamamlandıktan sonra, sinüs membranı özel elevatörler yardımıyla kemik duvarından anterior, posterior ve medial olacak şekilde tüm yönlerde serbestleştirilir. Membranın, greft materyaline baskı yapmaması ve greft yerleştirilmesi sırasında perfore olmaması için yeteri kadar yükseltilmiş olması gerekir. (64)

Schnederian membran ile sinüs tabanı arasında yerleştirilmek üzere birçok biyomateryal tanımlanmıştır. Genel olarak, sinüs taban yükseltilmesinde kullanılan biyomateryaller, sinüs membranının çökmesini engellemek için, pıhtı stabilize edici ve boşluk koruyucu olarak görev alırlar. Sinüs membranı altında elde edilen boşluğun otojen kemik ya da greft materyalleri koymaksızın, yeterli bir süre boyunca korunması halinde, bu boşlukta yeni kemiğin oluşması beklenir. (65) Bir vaka raporunda Lundgren ve ark., sinüs tabanı ve sinüs membranı arasında boşluk yaratılmasının, kemik greft materyalleri kullanılsa bile, maksiller sinüsteki implantların çevresinde yeni kemik oluşumuna yol açabileceğini iddia etmişlerdir. (66) Bu iddia deneysel bir hayvan modelinde histolojik olarak doğrulanmıştır. (15) Bunun ardından, hayvanlar ve insanlarda greft kullanmaksızın yapılan STY'nin radyografik ve histolojik kanıtlarıyla ilgili birçok rapor yayınlanmıştır. (16)

Tek aşamalı lateral pencere tekniğinde implantlar, STY ile aynı seansta yerleştirilir. İki aşamalı lateral pencere tekniğinde ise implantlar, greft iyileşmesini takiben ikinci bir operasyonla yerleştirilir.

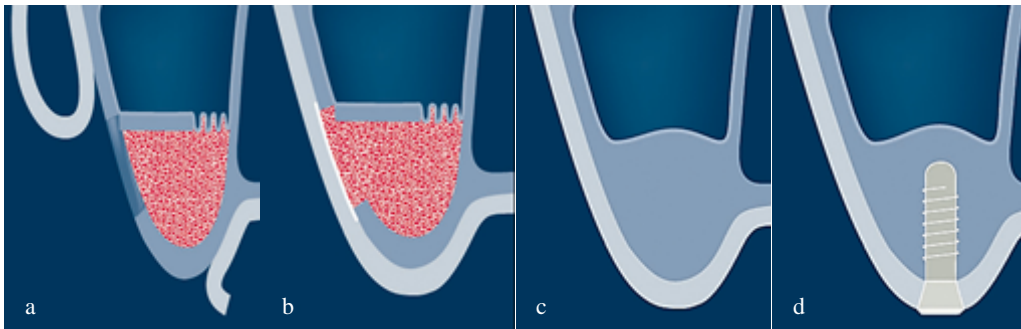
Tek aşamalı lateral pencere tekniğinin uygulanabilmesi için rezidüel kret yüksekliğinin 3-4 mm'den fazla olması gerekir. (5,62,64,67) Schnederian membranın yükseltilmesinin ardından, implant yatağı hazırlanır. SM ile sinüs tabanı arasında oluşan boşluğa kemik oluşumunu sağlamak amacıyla çeşitli greft materyalleri doldurulur ve implant yerleştirilir. Kalan boşluklar greftlenip açılan lateral pencere rezorbe olabilen bir

membran ile örtüldükten sonra, kaldırılan mukoperiosteal flap primer olarak kapatılır. (Şekil 2.4)



Şekil 2.4. a: İmplant yatağının hazırlanması, b: Boşluğun greftle doldurulması, c: İmplantın yerleştirilmesi, d: Mukoperiosteal flebin primer olarak kapatılması. (57)

İki aşamalı lateral pencere yöntemi, rezidüel kret yüksekliğinin, yerleştirilmesi planlanan implantın primer stabilitesinin sağlanamayacağı kadar azaldığı durumlarda (<3 mm) uygulanır. SM ile sinüs tabanı arasında oluşturulan boşluğa, kemik oluşumunu sağlamak ve boşluğu gerekli süre boyunca korumak amacıyla greft materyalleri doldurulur. Açılan lateral pencere rezorbe olabilen bir membran ile örtüldükten sonra, kaldırılan mukoperiosteal flep primer olarak kapatılır. İmplantların yerleştirilmesi için 6-8 ay beklenir. Bu süre zarfında, greft materyalinin revaskülarizasyonu ve birleşimi sağlanmış olur. (5,57,62) (Şekil 2.5)



Şekil 2.5. Elde edilen boşluğun greftle doldurulması, b: Mukoperiosteal flebin primer olarak kapatılması, c: Greft yerleştirildikten 4-6 ay sonraki görüntü, d: İmplantın yerleştirilmesi. (57)

#### 2.4.3.2. Krestal yöntem

Krestal yaklaşım, bölgede en az 5 mm lik kret yüksekliği bulunduğu, trabeküler kemiğin sıkıştırılması ve kemik yoğunluğunun artırılması ile birlikte, eş zamanlı implant yerleştirilerek uygulanan yöntemdir. (68)

Krestal yaklaşımda, radyografik inceleme ile sinüs tabanı altındaki kemik yüksekliği ölçülür. Lokal anesteziyi takiben kret tepesinden horizontal insizyon yapıp mukoperiosteal flep kaldırılır. İmplant yerleştirilmesi planlanan bölgede, sinüs tabanına 1-2 mm kalana dek ince bir frez yardımıyla ilk giriş sağlanır. Osteotomlar artan çaplarda olmak üzere sırası ile implant yatağına yerleştirilir ve apikalde bırakılan kemik parçası çekiç yardımıyla sinüs içerisine itilerek membranın elevasyonu sağlanır. Aynı zamanda bölgedeki kemik lateral yönlerde sıkıştırılarak kemik yoğunluğu artırılır. (63,64,67,69)

Krestal yaklaşım greft kullanılarak ya da kullanılmaksızın uygulanmıştır. Greft kullanılarak uygulanan teknik, sinüs membranını daha az perfore etme şansı sağlamakla birlikte greftlenen bölgenin daha iyi kontrol edilmesini sağlar.

Planlanan STY elde edildikten sonra implant yerleştirilir ve flep primer olarak kapatılır.

Krestal tekniğin daha az invaziv olması, implant etrafındaki kemik yoğunluğunu artırması, daha az greft materyaline ihtiyaç duyulması gibi avantajları bulunmakla birlikte; membran bütünlüğünün korunduğundan emin olunamaması ve 5 mm den daha az kret yüksekliklerinde rutin olarak kullanılamaması gibi dezavantajları bulunmaktadır. (64,68)

#### **2.4.3.3. Diğer sinüs taban yükseltilmesi yöntemleri**

Son yıllarda; balon tekniği, hidro-pnömatik sinüs tabanı yükseltilmesi tekniği, tek drill tekniği, on-site sinüs kompaksiyon tekniği, nazal suction tekniği gibi alternatif teknikler de kullanılmaya başlanmıştır. (70)

#### **2.4.4. Sinüs taban yükseltilmesine alternatif yaklaşımlar**

Kemik yüksekliği uzun bir implantı desteklemek için yetersiz olduğunda, kısa implantlar, zigoma implantları, all-on-four rehabilitasyonu, açılı yerleştirilmiş implantların kullanımı tercih edilebilir. (71–73) Bu alternatif tedaviler bazı klinik durumlarda geçerli seçenekler olmakla birlikte, cerrahın teknik ve deneyimine çok bağımlı olmalarından ve genellikle vakaya özel durumlarda kullanılmalarından ötürü STY ‘nin yerini tam olarak alamazlar.

#### **2.4.5. Sinüs taban yükseltilmesinde karşılaşılan komplikasyonlar**

STY uygulamalarında komplikasyon görülme sıklığı oldukça düşük olmasına rağmen meydana gelen komplikasyonlar tedavi sonuçlarına etki edebilmektedir. STY' nde görülen komplikasyonlar; intraoperatif, erken dönem postoperatif ve geç dönem postoperatif komplikasyonlar olarak ayrılmaktadırlar. (74)

##### **2.4.5.1. İntraoperatif komplikasyonlar**

1. Sinüs membran perforasyonu
2. Kanama
3. Osteo-meatal kompleksin obstrüksiyonu

##### **2.4.5.2. Erken dönem postoperatif komplikasyonlar**

1. Paranasal bölgede görülen parestezi
2. İnsizyon hattının açılması
3. Enfeksiyon
4. Burun kanaması

##### **2.4.5.3. Geç dönem postoperatif komplikasyonlar**

1. Greft kaybı
2. Oro-antral fistül oluşumu
3. İmplant kaybı
4. İmplantın migrasyonu
5. Kronik sinüzit
6. Kronik enfeksiyon
7. Kronik ağrı

#### **2.5. Kemik dokusu**

İnsan iskeletindeki kemikler, süngerimsi (trabeküler) kemik ve bu kemiği çevreleyen kortikal kemikten oluşur. Kemik kütlelerinin çoğu (%80), dense yapıda olan ve kemiğe dayanıklılık sağlayan kortikal tabakadan oluşurken geriye kalan kısım (%20) kemik iliği ile dolu olan süngerimsi kemikten oluşur. Kortikal kemiğin dış kısmında periosteum adı verilen

fibröz bir zar bulunur. Kortikal kemiğin iç kısmında bulunan endosteum adı verilen zar, kortikal kemiği süngerimsi kemikten ayırır.

Kemik dokusunun çoğu inorganiktir (%50-70) ve karbonat, sodyum, magnezyum, stronsiyum, potasyum gibi elektrolitleri az miktarda içeren mineralize hidroksiapatit kristalleri  $Ca_{10}(PO_4)_6(OH)_2$  tarafından oluşmaktadır. Kemik dokusunun organik kısmı (%20-40) çoğunlukla yoğun yapılı tip 1 kollajen içerir. Aynı zamanda osteokalsin, osteopontin, kemik sialoprotein ve alkalin fosfataz içermektedir. Kemik yapısının %5-10 su oluşturur ve %3 den az bir kısmı yağlardan oluşur. (75)

### **2.5.1. Kemik dokusu hücreleri**

Kemik oluşumunda ve iyileşmesinde en çok rol oynayan hücreler; osteoklastlar, osteoblastlar ve osteositlerdir.

Osteoklastlar, monosit - makrofaj prekürsör hücrelerinden diferansiye olurlar. Esasında çok hücreli özel makrofaj hücreleridir ve çeşitli enzimler salgılayarak mineralize kemik matriksini rezorbe ederler. (76)

Osteoblastlar, mezenşimal kök hücrelerden köken alırlar ve kemik yapımından sorumludurlar. TGF-  $\beta$ , BMP'ler ve PTH gibi büyüme faktörleri tarafından aktive edilirler. Osteoblastlar, kemik remodelinginde çeşitli fonksiyonlara sahip olan kemik oluşturucu hücrelerdir; RANKL ve M-CSF OPG üretiminin yanı sıra kemik matriksi proteinlerinin (tip 1 kollajen) sentezlenmesini sağlarlar. Osteoblastlar kemik mineralizasyonunda hayati öneme sahiptir. Osteokalsinin ve ALP, osteoblastik aktivite ve dolayısıyla kemik oluşumu için iyi belirteçlerdir.

Osteositler, kemik matriksinin kanalcıkları arasındaki "laküna" adı verilen boşluklarda bulunan farklılaşmış osteoblastlardır. Kemiğin hücresel içeriğinin %90'ı osteositler tarafından oluşturulur. Osteositler, organik matriksin sentezlenmesinde ve mineralizasyonunda rol üstlenirler. Osteositlerin temel görevi, kemiğin yeniden şekillenmesini kontrol etmektir.

## **2.5.2. Kemiğin oluşumu ve yeniden şekillenmesi**

Kemik oluşumu ya da tamiri, iki ana yol ile gerçekleşir. Bunlar; endokondral ve intramembranöz kemikleşmedir.

Kemik denildiğinde, belirtilen kemiğin bir organ (belirli bir anatomiye sahip, lokalizasyonu belli olan, kemik iliği içeren, periost ile çevrili) ya da kemik dokusu olarak ayrılması önemlidir. Organ olarak kabul edilen kemik iki farklı mekanizma ile oluşur.

### **2.5.2.1. Intramembranöz kemik oluşumu**

Kemiğin, kıkırdak evresinin aracılık etmediği, iç periosteal osteojenik tabakanın aracılığı ile direkt olarak bağ dokudan şekillenmesidir. Kafatasını oluşturan kemikler bu mekanizma ile şekillenirler. İntramembranöz kemikleşmede; mezenkimal doku içindeki mezenkimal kök hücreler bölünerek osteoprogenitör hücrelere, bu osteoprogenitör hücreler de osteoblastlara dönüşür. Osteoblastlar, kollajen lifleri ve hücreler arası maddeyi sentezlerler ve bu ara madde içinde gömülü kalırlar. Başlangıçta odaklar halinde olan bu yapının aralarında kalan mezenkimal dokudan kapillerler gelişir. Bu kapillerlerden osteoide giren kalsiyum ve fosfor, ALP aracılığıyla kalsiyum fosfat moleküllerine dönüşerek osteoidin kireçlenmesini sağlar, böylece primer kemik dokusu oluşur. (77) Primer kemik de zamanla sekonder kemiğe dönüşür. (78)

### **2.5.2.2. Endokondral kemik oluşumu**

Hyalin ve hyalin benzeri yapılardan oluşan kıkırdak iskeletonin, oluşacak organı şekillendirip kemik hücreleriyle yer değiştirmesiyle meydana gelmektedir. Uzun kemikler bu mekanizma ile oluşurlar. Mezenkimal kök hücreler kondroblastlara dönüşüp kıkırdak benzeri bir matriks salgırlar, kondroblastlar da kondrositlere dönüşüp bu matriks içinde gömülü kalırlar. Kıkırdak matriks mineralize olur ve kondrositler yıkıma uğrar ve ölürler. Böylece kemik yapıya benzer bir kıkırdak iskele oluşmuş olur. Damarsal yapılar kıkırdak iskele içine girerek osteoblastların ve osteoklastların bölgeye gelmesini sağlarlar. Osteoklastlar, kalsifiye kıkırdak matriksi ortadan kaldırırken; osteoblastlar, kemik matriksini üretmeye başlarlar. Sonuç olarak kıkırdak matriks kemikle yer değiştirir. (78,79)

### 2.5.3. Kemik iyileşmesi

Kemik dokusu, yaralanma sonrası tamamen restore olabilir. Mekanik bütünlüğünü ve anatomik şeklini tamamen geri kazanabilir. Kemik iyileşmesi (onarımı) hem mekanik hem de biyolojik ortamlara bağlı olarak farklı mekanizmalarla ortaya çıkabilir ve kompleks fizyolojik bir süreçtir.

#### 2.5.3.1. Primer (direkt) kemik iyileşmesi

Direkt kemik iyileşmesi, kırık fragmanları arasında 0.01 mm'den daha az mesafenin bulunduğu durumlarda görülür. Rijit cerrahi fiksasyonu olan olgularda ve stabil unikortikal kırıkların bulunduğu olgular direkt kemik iyileşmesine örnektirler. Kemiğin remodelasyonu ile gerçekleşir ve kallus formasyonu izlenmez. Kırık yüzeyler arasındaki mesafe artarsa, hücreler bu mesafeyi aşamayabilirler ve kırık iyileşemez.

#### 2.5.3.2. İndirekt kemik iyileşmesi

İndirekt kemik iyileşmesi en yaygın iyileşme şeklidir. Çoğunlukla endokondral olmakla birlikte bir dereceye kadar intramembranöz kemik oluşumuna benzer. Birkaç aşamadan oluşur.

1. **İnflamasyon ve hematoma.** Süreç, akut inflamatuvar yanıtın yardımcı olduğu, 24 saat içerisinde zirveye çıkan ve bir haftaya kadar bölgede duracak olan hematoma oluşumu ile başlar. Hematom, sitokinler ile büyüme faktörleri (IL-1, IL-6, transforming growth factor- $\beta$ , BMPs, platelet-derived growth factor, fibroblast growth factor ve insülin-like growth factor) için rezervuar görevi görür. Bunlar, bölgeye gerçekleşecek anjiogenezisi stimüle eder ve makrofajların, polimorfonükleer lökositlerin, mezenşimal kök hücrelerinin ve fibroblastların bölgeye göçünü sağlar. Hematom aşamalı olarak fibröz doku ile yer değiştirirken kırık kenarları osteoklastlar tarafından rezorbe edilir.
2. **Tamir (Onarım).** Primer kallus 2 hafta içerisinde oluşur. Intramembranöz kemik periost tabakasında oluşur. Periostun kambiyal tabakasında bulunan osteoblastlar tarafından tip1 kollajen oluşturulur ancak kırık fragmanları arasında tam bir köprü oluşmaz. Esas köprüyü oluşturan kallus, endokondral kemikleşme ile meydana gelir. Kallus, kırık kenarlarını birleştirir ve mezenşimal kök hücrelerin



kondroklastlara farklılaşması ve fibröz ağın kırıkta matrikse değişimiyle oluşur. İlk oluşan yumuşak kallustur. Kan damarlarının bölgeye ulaşır, osteoblastlar osteoidi sentezler ve yumuşak kallus kalsifiye olur. Böylece, kırıkta matriks yünsü kemiğe (sert kallus) dönüşür.

- 3. Remodelling (Yeniden Şekillenme).** Yünsü kemik, bir dizi osteoklastik ve ostoblastik aktivite sonrası sert lamellar kemiğe dönüşür. Kemiğin yeniden şekillenmesi, maruz kalınan basma ve çekme kuvvetlerine bağlı olarak gerçekleşir. (Wolf Kanunu) Bu süreç genelde 4-16 hafta arasında sürmekle birlikte, bazen yıllar boyu devam edebilir. (78)

#### **2.5.4. Kemik tamiri ve yeniden şekillenmesinin düzenlenmesi**

1960 larda kemiği düzenleyici olarak kabul edilen temel konsept metabolik olaylara dayanmaktaydı. Çeşitli metabolik faktörler, vitaminler ve hormonlar, gerçekten kemik oluşumunu ve yeniden şekillenmesini etkiler. Örneğin, tiroid hormonu, D vitamini ve kalsitonin düzenleyici olarak görev yapar. (80) Bununla birlikte, bu görüş, kemiğin benzersiz olan strese adaptasyon yeteneğini açıklayamaz. Harold Frost, bir dizi yayında, strese uyumun; kemik oluşumu, yeniden şekillenmesi ve rezorpsiyonundaki birincil düzenleyici faktör olduğunu varsaymıştır. (81,82) Frost'un "Mekanostat Teorisi" olarak adlandırdığı bu hipotez, kemik matrisine ve hücrelere uygulanan mekanik yükün, onların ve diğer hücrelerin cevap verebileceği sinyaller üretmelerine neden olduğunu açıklar. Sinyal verme, yükün büyüklüğüne bağlıdır ve sinyallerdeki değişiklikler için gerilme eşikleri genetik olarak belirlenir. Kemiğin strese adaptasyonundaki anahtar kavram, kemik trabeküllerindeki mikro kırıkların yeni osteonlar tarafından onarılmasıdır. Böylece, Mekanostat modeline göre, kemik yapısının yüke adaptasyonu, uygulanan yük tarafından düzenlenir. Bu modelin biyolojik mekanizması tam olarak anlaşılmasına rağmen, kemik onarımı, yeniden şekillenmesi ve greft konsolidasyonunu anlamak için uygun bir çerçeve sunar. (83,84) Normal kemik yeniden şekillenme hızı, etkili kemik rejenerasyonuna izin vermez. Bununla birlikte, kemik yaralandıktan sonra, kemik oluşturma ve yeniden şekillenme süreçleri iki yıldan fazla sürebilen geçici bir patlama yaşar. (6) Bu patlama Frost tarafından "Bölgesel Hızlanma Fenomeni" olarak adlandırılmıştır. Yeniden şekillenme hızının artması hacimsel kemik rejenerasyonuna ve yeni oluşan kemiğin trabeküler oryantasyon yoluyla strese adapte olmasına yardımcı olur. (85)

### **2.5.5. Kritik boyut defektleri**

Kemik onarımı işlemi defektin büyüklüğüne ve yaranın stabilitesine bağlıdır. Küçük defektler, Haversian kanallarıyla doğrudan köprü kurularak onarılabilirken, daha büyük defektler daha karmaşık aşamalı onarım gerektirir. Kemik ile tamamen yenilenemeyen, ancak bunun yerine fibröz bağ dokusu ile doldurulmuş olan defektlere *kritik boyut defektleri* denir. Kritik büyüklük türler ve defektin bulunduğu bölgeye bağlı olarak değişmektedir. Örneğin sıçan kafatası için kritik defekt büyüklüğü 5mm iken koyunlarda 22 mm dir. (86)

Kritik büyüklükteki defekt modelleri, kemik greft materyallerine ait ortopedik araştırmalarda yaygın olarak kullanılmıştır. Bu araştırmalarda test edilen malzemelerin, kritik boyut defektlerinde kemik iyileşmesi gerçekleştirerek, etkinliklerini kanıtlamaları gerekmektedir. (87) Bununla birlikte, sinüs taban elevasyonlarında greft materyalinin rolü çoğunlukla sinüs membranı altında oluşturulan boşluğun korunması ve yeni kemiğinin oluşumu için yüzeyin sağlanmasıdır. Lateral yaklaşım ile STE için açılan cerrahi giriş penceresinin boyutu genellikle 20 mm'den azdır. Lateral pencerenin iyileşmesi birincil sonuç olarak kabul edilmez, bu nedenle derinlemesine değerlendirilmez; ancak yapılan araştırmada ile maymunlarda 6 ayda tam iyileşme gözlemlendi. (88)

## **2.6. Greft Materyalleri**

### **2.6.1. Otojen kemik greftleri**

Otojen kemik greftleri doğrudan hastadan elde edilirler. En sık kullanılan donör sahalar mandibulanın ramus bölgesi, çene ucu, tuber maksilla, veya iliak kretidir. Elde edilen kemik, kullanılan tekniğe bağlı olarak kansellöz, kortikal veya kortiko-kansellöz olmakla birlikte blok veya parçacık halinde olabilir.

Otojen kemik greftleri osteokondüktif, osteoindüktif ve osteojenik özelliklere sahiptir. Greft konsolidasyonunun sonucu olarak, otojen greftler uygun yeni kemik ile yer değiştirir, bu yerdeğiştirme “creeping substitution” olarak bilinir. (89)

Otojen kemik greftleri çene cerrahisinde altın standart olarak kabul edilmelerine rağmen, ciddi dezavantajları da vardır. İlk olarak, otojen kemik greftleri ikinci bir cerrahi alan gerektirir, bu da site morbiditesinin artmasına, hastanın rahatsızlığına ve bazen de ilave

komplasyonlara neden olur. (90,91) İkincisi, sinüs tabanının yükseltilmesi (STE) için kullanıldığında, otojen kemik greftleri ilk hacminin % 20-50'sini kaybedebilir. (13,92,93)

Öngörülemeyen greft rezorpsiyonu ve donör bölgesi morbiditesi, endüstrinin otojen kemik greftlerine alternatif olabilecek bir dizi kemik greft maddesi geliştirmesine neden olmuştur.

### **2.6.2. Allogreftler**

Allogreft, aynı türden genetik olarak birbirine benzemeyen bireylerden elde edilen greft materyalidir. İnsan kemiğini işlemek için ışınlama, fiziksel debridman, ultrasonik veya pulsatif su yıkamaları, etanol muamelesi ve antibiyotik ile yıkama dahil çeşitli yöntemler kullanılır. Dondurularak kurutulmuş kemik allogrefti (FDBA) ve demineralize dondurularak kurutulmuş kemik allogrefti (DFDBA), STE için en yaygın kullanılan allogreftlerdir. Hem FDBA hem de DFDBA, osteokondüktif ve osteoindüktif olarak kabul edilir; ancak, osteoindüktif potansiyel otojen kemik greftlerden daha düşüktür. (89,94)

Allogreftlerin kullanılmasında ana kaygı, hepatit C, hepatit B ve insan immün yetmezlik virüsü (HIV) de dahil olmak üzere viral hastalıkların alıcıya bulaşmasıdır. 1996'daki Sinüs Konferansında, DFDBA'nın hastalık iletimi ve belirgin emilim riski nedeniyle uygun bir greft materyali olmadığı sonucuna ortaya konmuştur. (95) Allogreftler, Amerika Birleşik Devletleri'nde sıkı tarama programları uygulanarak elde edilir, ancak kullanımları Avrupa'da bazı düzenlemelerle sınırlandırılmıştır.

### **2.6.3. Heterojen greftler (ksenogreftler)**

Heterojen greftler, farklı türdeki canlılar arasında uygulanan greft materyalleridir. Ksenogreftler hayvanlardan (genellikle inekler veya domuzlardan), deniz mercanı veya alglerin kalsifiye olan dış iskeletlerinden elde edilir ve osteokondüktif özellik gösterirler. Bu osteokondüktif özellikleri sayesinde, yeni oluşacak kemik dokusu için yapı iskelesi görevi görürler.

Ksenogreftlerin organik bileşenleri, insan süngerimsi kemiğine yakından benzeyen, vaskülarizasyonu ve yeni kemik büyümesini destekleyen makro ve mikro gözenekli yapı bırakılarak uzaklaştırılır. Her materyal için üretim süreci ticari bir sırdır ve ayrıntılı olarak

yayınlanmamıştır. Farklı protokoller kullanılarak üretilen ksenogreftlerin, osteokondüktif ve rezorptif özellikleri değişebilir. (96)

Otojen kemiklerin aksine ksenojen greftler tamamen rezorbe olmazlar ve kemik ile tamamen yer değiştirmezler. Sinüs taban yükseltilmesi için otojen kemik kullanıldığında greftin hacim kaybı önemli bir sorundur. Bu nedenle, oluşturulan boşluğun uzun süre korunmasının gerektiği STY işlemlerinde, yavaş rezorbe olan veya rezorbe olmayan greftler, özellikle uygun olabilir. Yapılan sistematik bir incelemede, tek başına veya otojen kemik greftleri ile birlikte kullanıldığında, sinüs içine yerleştirilmiş ksenogreft ve alloplastların hacimsel azalmasını % 18-23 olarak hesaplanmıştır. Bu, otojen kemik greftlerinin tek başlarına kullanıldıklarında görülen hacim kaybı (%45) ile karşılaştırıldığında kayda değer bir gelişmedir. (13)

Hayvansal kaynaklı greft materyalleri için, prion hastalıklarının bulaşma olasılığı hakkında endişeler dile getirilmiştir; bununla birlikte, böyle bir iletim vakası rapor edilmemiştir. (97) Buna karşılık, allogreftler yoluyla iki HIV bulaşması vakası bildirilmiştir. (94)

#### **2.6.4. Alloplastlar**

Alloplastlar, tamamen sentetik greft materyallerinden oluşan çeşitli bir gruptur. Ksenogreftler gibi defekti stabilize ederler ve yeni kemik oluşumu için osteokondüktif bir iskele sağlarlar. Beta-trikalsiyum fosfat ( $\beta$ -TCP), koral hidroksiapatit veya biyoaktif cam gibi çeşitleri bulunmaktadır. En büyük avantajı hastalık iletimi açısından güvenli olmasıdır. İnsan veya hayvan kaynaklı ürünler hakkında çekinceleri olan hastalar için, alloplastlar kabul edilebilir tek greft materyali olabilir.

Rezorbe olan-olmayan, pöröz-pöröz olmayan olmak üzere partikül ya da blok şeklinde çeşitli formlarda bulunurlar. Kemikle aralarında güçlü bir kimyasal ilişki oluşur, bu nedenle alloplastik greftlerin kemiğe integrasyonu maksimumdur. Bu greftler 'biyoaktif' materyaller olarak adlandırılmaktadırlar. (98)

Alloplastik malzemelerin geliştirilmesinin diğer bir nedeni ise, kimyasal ve fiziksel özelliklerini belirli bir klinik talebe uyacak şekilde ayarlamının teorik olarak mümkün

olmasıdır. Örneğin, kalsiyum fosfat seramik üreticileri, greft partiküllerinin birbirine kolayca bağlanmasının yanı sıra makro ve mikro gözenekliliği de kontrol edebilirler.

Bu tür greft materyallerinin rezorpsiyonu pörözitelere bağlı olarak değişmektedir. Porların boyutlarına bağlı olarak hızlı veya yavaş rezorbe olurlar. Hidroksiapatit, rezorbe olmaz ve osteokondüksiyon için bir çatı oluşturur. Bunun aksine  $\beta$ -TCP, neredeyse tamamen rezorbe olur ve yeni kemikle yer değiştirir. (99)

### **2.6.5. Atelokollajen süngerler**

Atelokollajen sünger, sığırların derin fleksör (aşıl) tendonlarından elde edilen yumuşak, beyaz, esnek, kırılmaz bir süngerdir. Emilebilen bir kollajenden oluşur. Çene cerrahisinde kemik yara örtüsü olarak kullanılır. Malzeme, ıslakken bile yapısal bütünlüğünü korur. Oldukça gözenekli bir yapısı vardır, hacminin %90'ından fazlası sıvıyla dolabilen açık gözeneklerden oluşur. Çok emicidir, kendi ağırlığının birkaç katı sıvıyı tutabilir.

Atelokollajenin doğal bir özelliği, hemostazı destekleme yeteneğidir. Kanla temas ettiğinde, kollajenin, kollajen fibriline bağlanan trombositlerin toplanmasına neden olduğu bilinmektedir. Toplanmış trombositler, plazma faktörleriyle birlikte fibrin oluşumunu sağlayan pıhtılaşma faktörlerini serbest bırakarak ayırır. Sünger yapısı, kan pıhtısının daha da güçlendirilmesi için üç boyutlu bir matris sağlar. Çekim soketlerinde kullanıldığında doku yenilenmesini sağlar ve böylece kemik oluşumunu artırır.

Atelokollajen, potansiyel alerjenik duyarlılık ve sitotoksosite açısından test edilmiştir. Süngerler toksik sızıntı yapmaz, doku tahrişi oluşturmaz ve temas hassasiyeti göstermez. Potansiyel antijenite için hassas bir test olan pasif hemaglutinasyon, antijen olarak atelokollajen ile kullanıldığında herhangi bir aglütinasyon gözlenmedi. (100)

### **2.6.6. Greft materyallerinin yeni kemik oluşturma mekanizmaları**

Greft materyallerinin yeni kemik oluşturma, yeni damarsal yapının (anjyogenez) büyümesini, yünsü kemik greft kompleksinin oluşumunu ve entegre greft materyalinin ve çevresindeki kemiğin BMU'lar tarafından yeniden yapılandırılmasını içerir. (6)

Greft yabancı bir cisimdir. Alıcı bölgenin kemiğine kaynamak yerine bağ dokusunda kapsüllenebilir. Kaynaşabilmesi için, greft malzemesinin sadece biyolojik olarak uyumlu olması yetmez. Aynı zamanda osteojenik hücrelerin ve kemiğin doğrudan greft materyalinin yüzeyine yapışması gerekir.

#### **2.6.6.1. Osteokondüksiyon, osteoindüksiyon ve osteogenesis**

**Osteokondüksiyon**, alıcı kemikten vasküler ve perivasküler yapıların ve osteoprogenitör hücrelerin grefte doğru ilerlemesi için, greftin çatı görevi üstlenerek greft yüzeyinde yeni kemik oluşumunu desteklemesidir. (101) Bir greft materyalinin osteokondüktif özelliği, osteoblastların yüzeylerine yapışma yeteneklerinde yatmaktadır. Osteoblastlar greft materyaline doğrudan değil, kandan ve hücre dışı matristen materyalin yüzeyine adsorbe edilen vitronektin, fibronektin ve albümin gibi proteinler vasıtasıyla yapışır. Greft hücre yapışma biyokimyası karmaşıktır ve tamamen anlaşılammıştır ancak greftin yüzey topografyası, ıslanabilirlik, pH ve iyonik kompozisyonun rol oynadığı bilinmektedir. (102)

**Osteoindüksiyon**, osteogenezin indüklendiği işlemdir. Her türlü kemik iyileşme sürecinde düzenli olarak görülen bir fenomendir. Osteoindüksiyon, olgunlaşmamış hücrelerin toplanmasını ve bu hücrelerin preosteoblastlara dönüşmesi için biyokimyasal faktörlerce uyarılmasını gerektirir. (103) Otojen kemik greftleri ve DFDBA gibi demineralize kemik greftleri, kemik morfogenezik proteinleri (BMP'ler) gibi biyokimyasal faktörler içerdikleri için osteoindüktif olarak kabul edilirler. Cerrahi yaralanma ve normal kemik onarımı daha önce farklılaşmamış kemik hücrelerinin uyarılması için yeterli miktarda osteoindüktif faktör oluşturmasına rağmen, BMP'ler ve trombosit bakımından zengin plazma (PRP) gibi ajanlar, greft materyallerine ilave edilerek kemik oluşumunu arttırmak amaçlanmaktadır. (104,105)

**Osteogenesis**, kemik greftinin direkt olarak yeni kemik oluşturmasıdır. Donör grefti içinde yaşayan osteoprogenitör hücreler, nakil sırasında canlılığını koruyabilir, potansiyel olarak çoğalabilir ve osteoblastlara ve nihayetinde osteositlere farklılaşabilir. Bu hücreler greftin “osteojenik” potansiyelini temsil eder. (106)

## **2.6.6.2. Greft materyallerinin yeni kemik oluřturma ařamaları**

### **1-Anjiogenezis**

Greftin alıcı kemięe kaynařması operasyon günü bařlar ve yeterli kan desteęi ok nemlidir. Kemik metabolik olarak olduka aktif bir dokudur ve kemik ii damar yapısı ile beslenir. Osteositler kılcal damarlardan en fazla 200 mikron uzakta olacak řekilde konumlanırlar.

Otojen greft alıcı sahaya transplante edildięinde, greftin merkezinde nekroz geliřir. İnflamasyon ve hipoksi birkaç gün ierisinde yeni damarların filizlenmesine neden olur. (107,108)

Otojen greftlerin damarlanması, vital olmayan ksenogreftlerin veya alloplastların damarlanmasından farklıdır. Canlı hücre iermeyen ksenograflar ve alloplastlar, bol miktarda damarsal yapı ieren alıcı dokuya basit bir řekilde kaynařır. Kılcal damarlar sadece oksijen ve besin tedarikileri olarak deęil, aynı zamanda pluripotent osteojenik hücreler iin yol ve uyarıcı olarak da görev yapar. Osteogenezinin, dokunun damar yapıları boyunca gerekleřtięi dūřünölmektedir. (108)

Greft materyalleri, kılcal damar yataęının i ie gemesine ve birbirine baęlanması için yeterli büyüklükte ara gözeneklere sahip olmalıdır. (109) Materyalin gözeneklilięi, kemięin büyümesi için daha da nemlidir. 100 mikron gözenek büyüklüęü genellikle kemik büyümesi için ařari bir gereksinim olarak belirtilir. (110–112) Bazı alıřmalar, hacim ve entegrasyon oranının gözenek boyutuna baęlı olduęunu bildirmektedir. (113,114) Greft materyalleri için ideal gözeneklilik ve mikro yapı hala belirsizlięini korumaktadır.

### **2-Osteogenezis**

Greft materyalleri, kan pıhtısını stabilize ederek ve hücrelerin baęlanabileceęi bir yüzey oluřturarak greftlenen sahada yeni kemik oluřumunu saęlarlar. Greft kaynařmasının bir sonucu olarak greft partikülleri yeni oluřan kemik ile baęlanırlar. (92) Kemik – greft kompleksi yapısal olarak güçlendike, bu yapının üzerine gelen stres, Frost'un mekanostat teorisine göre, kemik yeniden řekillenmesini kontrol eder. (82)

### 2.6.7. Greft rezorbsiyonu

Greftler, kimyasal ve fiziksel özelliklerine bağlı olarak bir süre sonra rezorbe olmaya başlayabilirler. Materyalin rezorbsiyon sürecinde iki temel yol etkilidir.

1. **Havers rezorbsiyonu:** Kristal hidroksiapatit içeren materyaller kemikle benzer şekilde osteoklastlar tarafından rezorbe edilebilir. Histolojik olarak, osteoklastik rezorpsiyon, materyal yüzeyindeki lakunada çok çekirdekli hücrelerin varlığı ile karakterize edilir. (115) Havers benzeri rezorpsiyon, doğal kemik tarafından “creeping substitution” a neden olur.
2. **Osteoklastik olmayan kimyasal yıkım:** Bu mekanizma greftlenen bölgede mineralleşmiş doku kaybına yol açar. Kimyasal parçalanma mekanizması, ortamın asitliğine, kimyasal bileşime ve materyalin gözenekliliğine bağlıdır. (116)

İdeal greft materyali tamamen rezorbe olup hacim kaybetmeksizin yeni oluşacak doğal kemik ile yerdeğiştirmelidir. Bu biraz çelişkili bir durumdur. Kemik ile kolayca yerdeğiştiren greft materyalleri hacimlerinin büyük bir kısmını kaybederken, hacmini koruyan materyaller ise alıcı sahada hiç rezorbe olmadan kalma eğilimindedirler. (117,118)

### 2.6.8. Greft kullanılmayan sinüs taban elevasyonlarında yeni kemik oluşumu

Schneiderian Membranın (SM) elevasyonu, hemen kan pıhtısı ile dolan bir boşluk yaratır. Hayvan deneylerine ait veriler ve insanlarda yapılan çalışmalardan elde edilen klinik raporlar, greft materyali kullanılmadan, eleve edilen SM'nin altında yeni kemik oluşumunun ortaya çıktığını açıkça göstermiştir. (14,15,88,119–121)

Bununla birlikte, oluşan boşluğu koruyan bir yapı olmaz ise kan pıhtısı hızlı bir şekilde emilecek, eleve edilen SM çökecek ve yeni kemik oluşumu meydana gelmeyecektir. (122) Boşluk koruyucu olarak hizmet veren implantlar, SM'nin çökmesini önlemekte başarısız olabilir. (123) Sinüs taban elevasyonlarında, greft materyali, ogmente edilen bölgedeki yeni kemiğin normal oluşumuna müdahale etmezse daha öngörülebilir bir tedavi yöntemi sunabilir. İdeal olarak, greft materyali kaynaşacak ve yeni oluşacak kemik ile değiştirilecektir.



### 2.6.9. Rezorbe olabilen bariyer membranlar

Kemik iyileşmesi ve yeni kemik oluşumunda karşılaşılan sorunlardan biri; osteogenezisden önce bağ doku oluşumunun başlamasıdır. Bağ dokusu ve epitel hücreleri, kemik üretme özelliği olan hücrelerden daha hızlı hareket eder ve defekt alanını doldurmaya çalışırlar. Yumuşak dokunun defekt bölgesine doğru büyümesi bölgedeki kemik oluşumunu sekteye uğratabilir ya da engelleyebilir. Bariyer membranların, yönlendirilmiş kemik rejenerasyon ilkelerine göre bağ dokusu ve epitel hücrelerinin göçünü önlediği düşünülmektedir. (124)

Sinüs taban yükseltilmesinde lateral pencerenin üzerini rezorbe bariyer membran ile örtmenin gelişmiş kemik oluşumunu sağladığı histomorfometrik olarak kanıtlanmıştır. Split mouth olarak tasarlanan bir çalışmada 12 hastaya iki taraflı sinüs taban elevasyonu yapılmış ve bir bölgede bariyer membran kullanılırken, diğerinde kullanılmamıştır. 12 ay sonra elde edilen biyopsilerde yapılan histomorfometrik incelemelerde yeni kemik oluşumu; membran kullanılan bölgelerde %25.5, kullanılmayan bölgelerde %11.9 olarak ölçülmüştür. (125) Başka bir çalışmada benzer sonuçlar elde edilmiştir. 113 sinüs taban yükseltilmesinin değerlendirildiği bir çalışmada membran kullanıldığında %27.6 yeni kemik oluşumu gözlenirken, kullanılmadığında %16 yeni kemik oluşumu gözlenmiştir. (126) Buna rağmen, yeni yapılan bir sistematik derlemede, histomorfometrik sonuçlar membran kullanımının yeni kemik oluşumuna etkisini istatistiksel olarak etkilemediğini göstermiştir. (127)

### 3. GEREÇ VE YÖNTEM

Bu tez çalışması Başkent Üniversitesi Hayvan Deneyleri Yerel Etik Kurulu tarafından onaylanmış (Proje No: D-DA18/04) ve Başkent Üniversitesi Araştırma Fonunca desteklenmiştir.

Çalışmanın deneysel kısmı Başkent Üniversitesi Deneysel Hayvanları Üretim ve Araştırma Merkezi'nin araştırma laboratuvarında, histolojik ve histomorfometrik incelemeler Başkent Üniversitesi Tıp Fakültesi Tıbbi Patoloji Anabilim Dalı'nda yapılmıştır.

Çalışmada 8 adet dişi ve 8 adet erkek olmak üzere, ağırlıkları 3 ile 4 kg arasında değişen, toplam 16 adet erişkin Yeni Zelanda tipi beyaz tavşan kullanılmıştır. Tüm deney hayvanları Başkent Üniversitesi Deneysel Hayvanları Üretim ve Araştırma merkezinden temin edilmiş ve çalışma süresince bakımları aynı merkezin araştırma laboratuvarında yapılmıştır. Tavşanlar çalışmanın yapılacağı ortama uyum sağlamaları için deneylerden birkaç gün araştırma laboratuvarına getirilmiş ve kafeslerinde bekletilmiştir. Tüm tavşanların bakımları aynı veteriner tarafından yapılmıştır. Çalışma süresi boyunca tavşanlar kuru yem ve su ile beslenmiştir.

Çalışmada kontrol gruplarında ksenojen greft materyali olarak Bio-Oss® (Geistlich Pharma AG, Wolhusen, İsviçre) (Resim 3.1) kullanılırken, test gruplarında, rezorbe olabilen tip1 atelokollajen içeren sünger materyali olarak CollaPlug® (Zimmer Dental, Carlsbad, Kaliforniya, Amerika) (Resim 3.2) kullanılmıştır. Maksiller sinüse ulaşmak için açılan kemik pencerelerinin örtülmesi amacıyla Bio-Gide® (Geistlich Pharma AG, Wolhusen, İsviçre) (Resim 3.3) kollajen membran kullanılmıştır.



Resim 3.1. Ksenojen Partikül Greft



Resim 3.2. Tip 1 Atelokollajen içeren rezorbe sünger



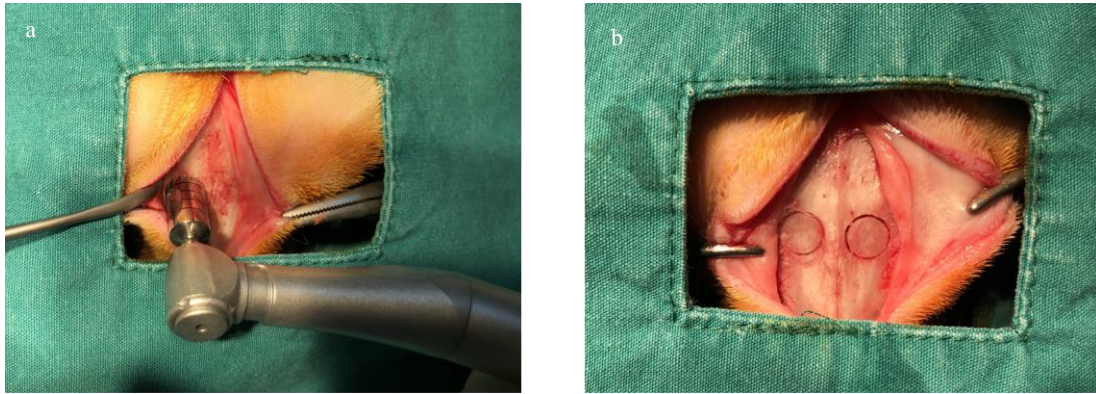
Resim 3.3. Rezorbe olabilen kollajen bariyer membran

Çalışmada kullanılan tüm tavşanlara standartize edilmiş şartlar altında, aynı cerrahi işlemin uygulanması, tavşanların nasal kemiklerinin sağ ve sol bölgelerinde eşit büyüklükte yuvarlak pencereler açılarak Schneideirean membrana ulaşılması ve her tavşanda 2 adet olmak üzere toplamda 32 adet sinüs taban yükseltilmesi operasyonu planlanmıştır.

### 3.1. Cerrahi Yöntem

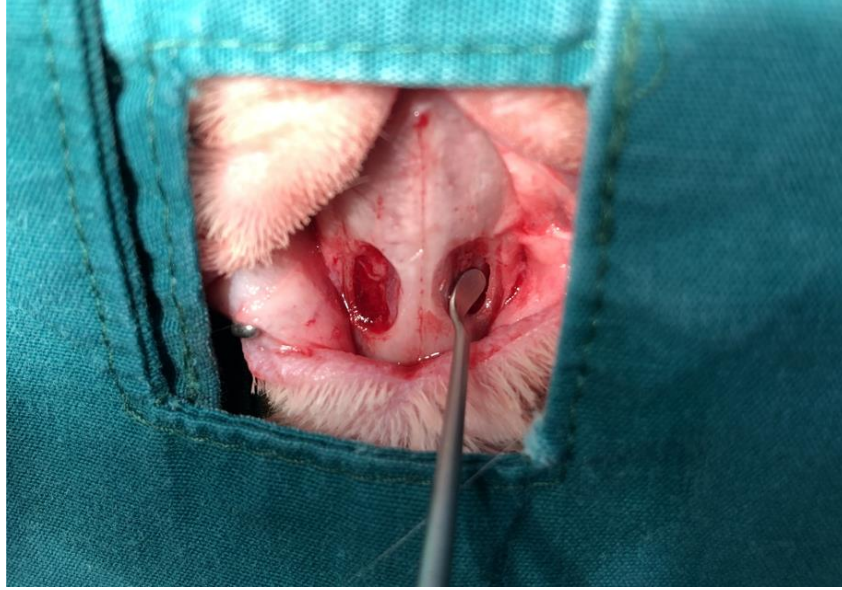Çalışmaya alınan 16 adet tavşana, veteriner hekim kontrolünde 50 mg/kg Ketamin HCl (Ketasol % 10, Richter Pharma, Avusturya) ve 7 mg/kg Ksilazin HCl (Rompun %2, Bayer, İstanbul) intramusküler olarak verilerek genel anestezileri sağlanmıştır.

Uygulanan tüm cerrahi işlemler steril koşullar altında gerçekleştirilmiştir. Tavşanın burun ve alın bölgesi tıraş edildikten sonra ilgili bölge povidine-iyot (Batticon®, Adeka, İstanbul, Türkiye) ile silinmiştir ve cerrahi bölge açıkta kalacak şekilde hayvan cerrahi örtüler ile örtülmüştür. Nasal kemiğin orta hattını takip edilerek 5 cm uzunluğunda deri ve deri altı dokuları içerecek şekilde insizyon yapılmış, tam kalınlıkta flep kaldırılarak nazal kemik ve nazoinsizal sutur açığa çıkarılmıştır. Nazoinsizal suturun iki tarafında açılacak pencerelerin eşit büyüklükte olması amacıyla ilk önce trefan frezle 6 mm çapında işaretleme yapılmıştır. (Resim 3.4)



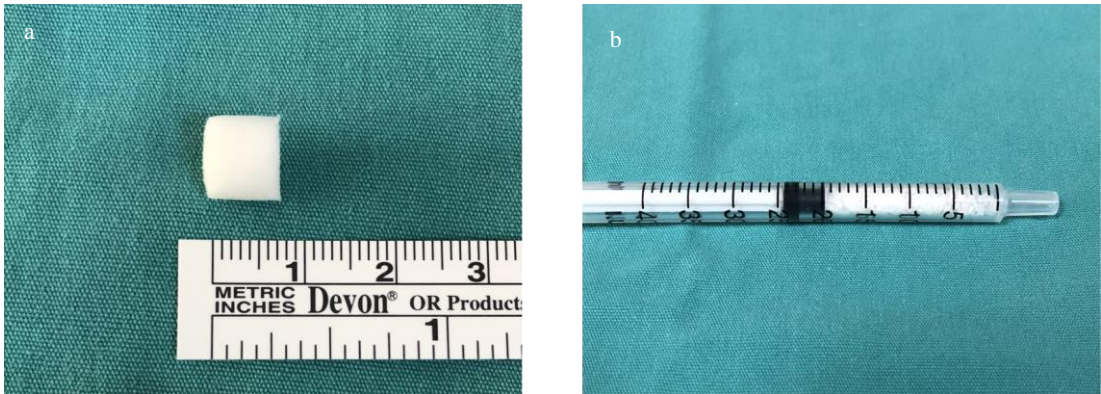
Resim 3.4. A-B. Trefan frez ile osteotomi sınırlarının belirlenmesi

Daha sonra çelik ve elmas frezler ile osteotomi tamamlanarak maksiller sinüs membranına ulaşılmıştır. Sinüs membranı, özel elevatörler yardımıyla tüm yönlerde eleve edilerek greft yerleştirilmesi için gerekli boşluk oluşturulmuştur. (Resim 3.5)



Resim 3.5. Sinüs membranının elevasyonu

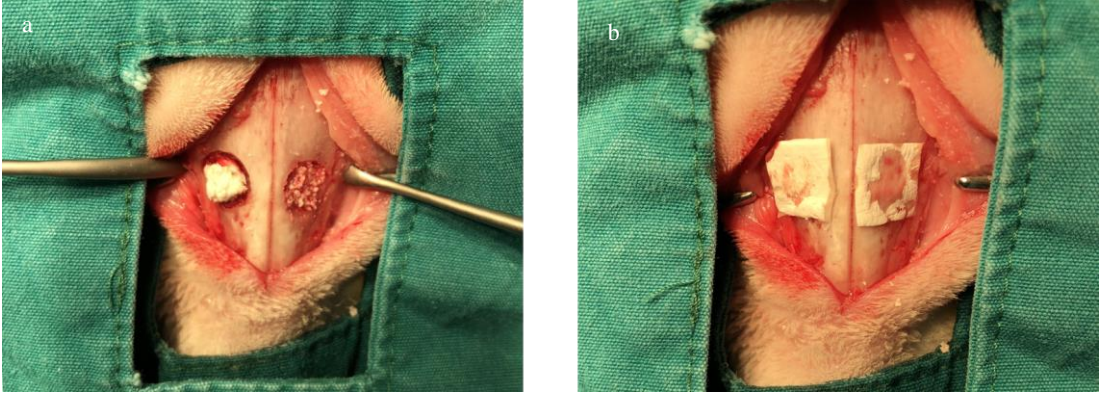
Tip 1 atelokollajen içeren rezorbe olabilen sünger CollaPlug<sup>®</sup>, hacmi 0,5 cc olacak şekilde hazırlanmıştır. Benzer şekilde Bio-Oss<sup>®</sup> ksenojen greft partikülleri hacmi 0.5 cc olacak şekilde hazırlanmıştır. (Resim 3.6)



Resim 3.6. a. Atelokollajen süngerin 0.5 cc olacak şekilde hazırlanması. b. Ksenojen greftin 0.5 cc olacak şekilde hazırlanması

Tüm tavşanların sağ maksiller sinüslerinde oluşturulan boşluğa CollaPlug<sup>®</sup>, sol maksiller sinüslerinde oluşturulan boşluğa Bio-Oss<sup>®</sup> ksenojen greft partikülleri yerleştirilmiştir. (Resim 3.7.a) Açılan kemik pencereleri rezorbe olabilen membran Bio-Gide<sup>®</sup> ile örtülmüştür. (Resim 3.7.b) Kaldırılan flap 3.0 vikril (Coated VICRYL<sup>®</sup>, Doğan, Trabzon, Türkiye) ile primer olarak orjinal pozisyonunda dikilmiştir.





Resim 3.7. a. Membran altında oluşturulan boşluğun atelokollajen sünger (sağ) ve ksenojen greft (b) ile doldurulması. b. Osteotomi bölgelerinin rezorbe olabilen kollajen membran ile örtülmesi.

Çalışmada planlandığı üzere, deneklerin 8 tanesi 4. haftada ve 8 tanesi 8. Haftada olmak üzere genel anesteziyi takiben intramuskuler olarak 150 mg/kg ketamin verilerek sakrifiye edilmiştir.

Sakrifiye edilen deneklerin maksillaları, etrafındaki yumuşak dokuların uzaklaştırılmasının ardından orbita tabanının altından uygun disk ve frezler ile eksize edilmiştir. Defektlerin bulunduğu bölgeler, çevresinde sağlıklı kemik dokusu bırakılacak şekilde ayrıldıktan sonra elde edilen örnekler, histopatolojik inceleme için %10'luk formaldehit solüsyonu içerisinde, grup isimleriyle etiketlenilerek fikse edilmiştir. Gruplandırılan doku örnekleri histolojik ve histomorfometrik inceleme yapılabilmesi için Başkent Üniversitesi Tıp Fakültesi, Patoloji Anabilim Dalı laboratuvarına iletilmiştir.

### 3.2. Çalışma Grupları

16 adet tavşanlardan elde edilen 32 adet örnek, tavşanların sakrifikasyon zamanları ve ogmentasyon amacıyla kullanılan materyal göz önünde bulundurularak toplam 4 adet ana gruba ayrılmıştır.

**S1 Grubu:** 4. haftada sakrifiye edilen ve ogmentasyon amacıyla tip 1 atelokollajen içeren rezorbe olabilen sünger kullanılan örnekler.

**G1 Grubu:** 4. haftada sakrifiye edilen ve ogmentasyon amacıyla ksenojen greft partikülleri kullanılan örnekler.

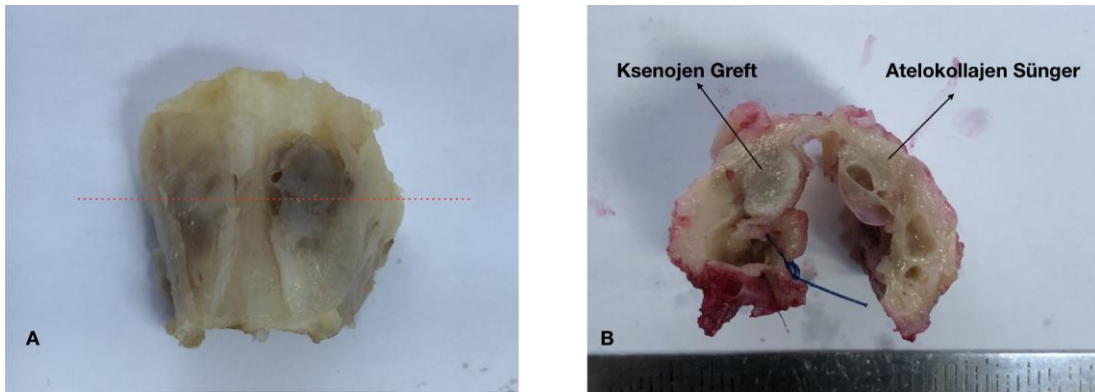
**S2 Grubu:** 8. haftada sakrifiye edilen ve ogmentasyon amacıyla tip 1 atelokollajen içeren rezorbe olabilen sünger kullanılan örnekler.

**G2 Grubu:** 8. haftada sakrifiye edilen ve ogmentasyon amacıyla ksenojen greft partikülleri kullanılan örnekler.

### 3.3. Histolojik Yöntem

Histopatolojik ve histomorfometrik değerlendirmeler, Başkent Üniversitesi Tıp Fakültesi, Patoloji Anabilim Dalı laboratuvarında yapıldı.

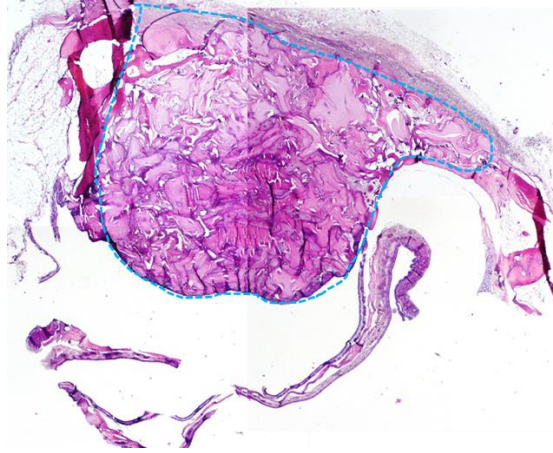
Tavşan maksiller sinüsünden alınan örnekler 48 saat %10'luk tamponlanmış formaldehit ile tespit sonrası %7 formik asit ile dekalsifikasyon işlemine alındı. Dekalsifikasyon solüsyonu üç günde bir yenilenerek kontrol edildi. İki hafta dekalsifikasyon sonrası her bir örnekteki maksiller sinüs boşluğunda ogmente edilen alanın tamamı Schneiderian membran ve komşu sağlam kemik ve sinüs dokusu ile birlikte horizontal kesitler alınarak örneklendi. (Resim 3.8) Örnekler suda yıkandıktan sonra sıralı etil alkol ve ksilen içeren doku takip işlemlerinden sonra, uygun oryantasyon sağlanarak parafin bloklara gömüldü. Konvansiyonel bir mikrotomda parafin bloklardan 4-6  $\mu$  m kesitler alındıktan sonra rutin Hematoksilen-Eozin (H&E) boyası ve histokimyasal Masson-Trikrom (MTK) (Atom Scientific, UK) ile boyandı. Histopatolojik genel değerlendirme H&E boyalı kesitlerde, histomorfometrik değerlendirme ise MTK boyalı kesitlerde yapıldı.



Resim 3.8. A. Örneklerde gerçekleştirilen horizontal kesi hattının temsili gösterimi. B. Schneiderian membran ve komşu sağlam kemik ve sinüs dokusu ile birlikte alınan horizontal kesitlerin makro görünümü

Değerlendirmeler için ogmente edilen alan örneklerinde; önde Schneiderian membranı takip eden çizgi, arkada maksiller sinüs duvarını takip eden çizgi ve bu çizgileri

yanlarda yerel ya da yeni oluşan kemik izlenen en son noktadan birleştiren çizgilerin oluşturduğu santral bölge “region of interest” (ROI) olarak belirlendi. (Resim 3.9)



Resim 3.9. 4. hafta greft grup, maksiller sinüste augmented edilen alan, (mavi kesikli alan ROI) (x20, H&E)

**Histopatolojik değerlendirme;** deneklere verilen tedavilerden habersiz bir patolog tarafından ışık mikroskopunda (Olympus BX53F, Tokyo/Japan) semikantitatif olarak yapıldı. H&E boyalı kesitler ile vasküler proliferasyon aşağıdaki kritere göre değerlendirildi.

Vasküler proliferasyon değerlendirme kriteri: ROI’de yeni kemik oluşumları etrafında x400 büyütmede 3 bağımsız alanda küçük damar kesiti sayıldı ve üç alanın ortalaması her örnek için hesaplandı.

### **Histomorfometrik değerlendirme**

Histomorfometrik değerlendirme; “Open Source Software” programı olan OsteoidHisto (Institute of Ageing and Chronic Diseases, University of Liverpool, Liverpool, UK) ile gerçekleştirildi. Bunun için mikroskopa bağlı görüntüleme programı (Olympus, U-TV1XC, Tokyo, Japan) aracılığı ile MTK boyalı kesitlerde x20 büyütmede, ROI içerecek şekilde çekilen mikroskopik fotoğraflar OsteoidHisto programına yüklenerek yarı otomatik olarak ölçümler alındı. Histomorfometrik parametreler; Dempster ve arkadaşlarının histomorfometri ile ilgili yaptıkları çalışmadaki parametreler baz alınarak değerlendirildi. (166) Histomorfometrik olarak ROI’deki toplam doku alanı (T. Ar.) ( $\mu\text{m}^2$ ), yeni kemik oluşum alanı (B. Ar.) ( $\mu\text{m}^2$ ), osteoid alanı (Os.Ar.) ( $\mu\text{m}^2$ ), yeni kemik oluşum yüzdesi (BV/TV) (%), Kemik iliği yüzdesi (KI/TV) ve greft uygulanan deneklerde rezidüel greft



yüzdesi (GV/TV) (%) ölçümleri alındı. Her grup için bu değerlerin ortalaması hesaplandı. Yumuşak doku yüzdesi  $100 - (BV/TV + GV/TV)$  formülü ile hesaplandı.

### **3.4. İstatistiksel Yöntem**

Kemik iliği, vasküler proliferasyon, yeni kemik oluşum yüzdesi, yeni kemik oluşum alanı ve osteoid alanına ait ilk ve ikinci ölçümlerinin gruplara göre ortalamaları ve bu ortalamalar arasındaki farkın anlamlı olup olmadığının tespiti için Mann Whitney U testi, atelokollajen sünger ve ksenojen greft gruplarının kendi içlerinde ilk ve ikinci ölçüm ortalamaları ve bu ortalamalar arasındaki farkın anlamlı olup olmadığının tespiti için ise Wilcoxon İşaret Testi yapılmıştır. Analizler %95 güven düzeyinde SPSS 20.0 yazılımı ile yapılmıştır.

## 4. BULGULAR

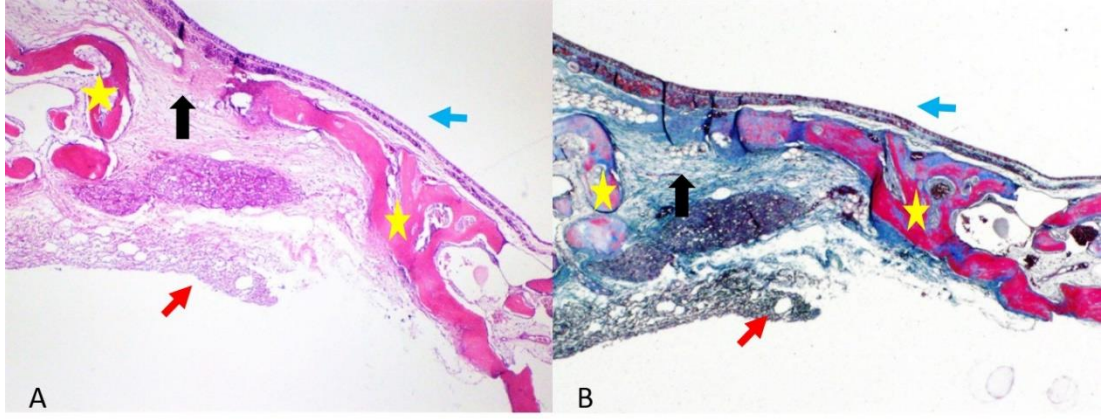
### 4.1. Histopatolojik ve Histomorfometrik Analiz Bulguları

Elde edilen örneklerden alınan kesitler, gruplara göre sınıflandırılarak histopatolojik ve histomorfometrik olarak akut veya kronik inflamasyon varlığı, yeni vasküler yapıların oluşumu, yeni kemik oluşumu, rezidüel greft partikülleri, kemik iliği boşluklarının oluşumu, bağ dokusu oluşumu açısından değerlendirilmiştir.

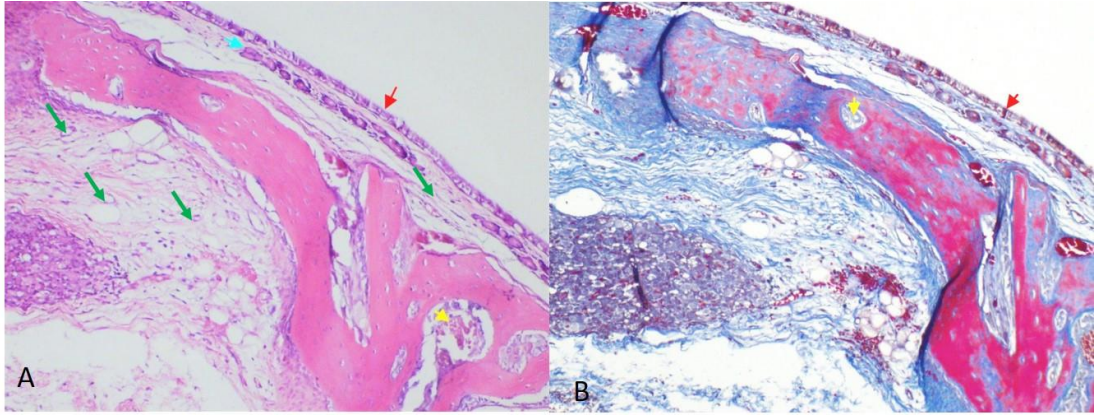
Bütün gruplarda augmented alanda yeni kemik oluşumları saptanmıştır. Oluşan yeni kemik yünsü karakterde ve osteoblastik hücrelerle çevrili aktif kemik oluşumları şeklindeydi. Haversian kanalları saptanmadı. Bütün deneklerde sinüs tarafında yüzeyde Schneiderian membran kompakt olarak görüldü.

#### 4.1.1. S1 grubu

4. hafta sünger grupta tek sıralı silli kübik-kolumnar epitelle döşeli sinüs mukozası epiteli altında gevşek bağ dokuda, minör tükürük bezi glandları, vasküler yapılar ve osteoblastik rimle çevrili kemik trabekülleri izlendi. Yeni oluşan kemik hacminin yüzdesi ortalama  $27 \pm 9.9$ , yeni oluşan kemik alanı ortalama  $284496 \pm 94817 \mu\text{m}^2$  olarak ölçüldü. Bazı alanlarda tam kat kemik oluşumu görülmezken, damar yapıları da içeren fibröz bağ doku izlendi (Resim 4.1). Yumuşak doku oluşum yüzdesi ortalama  $72.9 \pm 9.9$  olarak belirlendi. Osteoid oluşumu komşu yerel kemikten santrale doğru alanlarda görüldü. Osteoid alanı ortalama  $61956 \pm 24615 \mu\text{m}^2$  olarak ölçüldü. Bu grupta kemik trabekülleri içinde kemik iliği mesafesi saptandı. Kemik iliği mesafesi yağ, bağ doku ve/veya kemik iliği elemanları içeren boşluklar olarak tanımlandı. Kemik iliği oluşum yüzdesi ortalama  $2.0 \pm 1.5$  olarak belirlendi. Bu grupta herhangi bir rezidüel materyale rastlanmadı. Özellikle maksiller duvardaki osteotomi alanında seyrek inflamatuvar hücre ve vasküler proliferasyon görüldü. (Resim 4.2). Toplam ROI alanı ortalama  $1341047.4 \pm 731074.5 \mu\text{m}^2$  olarak ölçüldü.



Resim 4.1. A-B: 4. hafta atelokollajen sünger grubu (S1). A. H&E, x40. B. MTK, x40. Maksiller duvar ve Schneiderian membran arasında oluşan yeni kemik oluşumları. Bir alanda kemik oluşumu izlenmiyor (siyah ok). (Mavi ok; sinüs mukozası, sarı yıldız; yeni oluşan kemik trabekülleri, kırmızı ok maksiller sinüs duvarı osteotomi alanı)



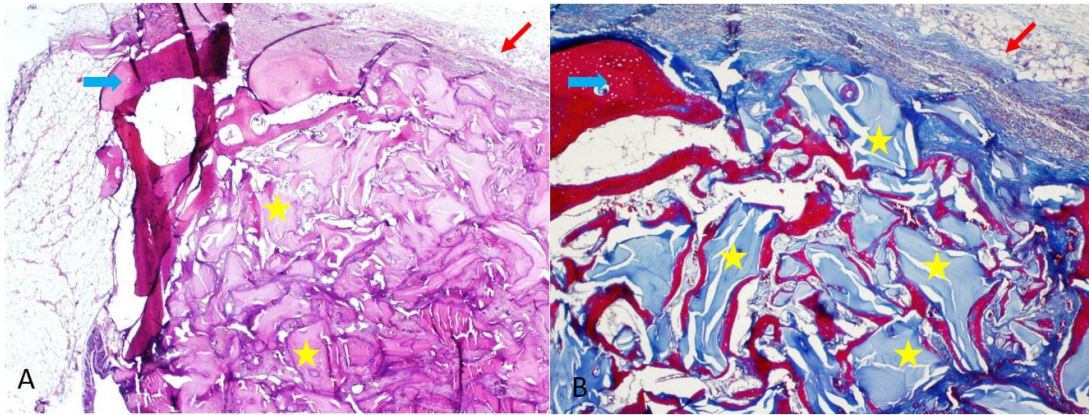
Resim 4.2. A-B: 4. hafta atelokollajen sünger grubu (S1). A. H&E, x100. B. MTK, x100. Submukozada ve trabeküller arasında inflamatuvar hücre içermeyen gevşek fibröz stromada vasküler proliferasyon. Kemik trabeküllerinde kemik iliği oluşum alanları görülüyor. (Kırmızı ok; silli tek sıralı kolumnar epitel ile döşeli yüzey, yeşil ok stromada izlenen damar kesitleri, sarı ok; yeni oluşan kemikte kemik iliği mesafesi)

Tablo 4.1. S1 Grubu Histomorfometrik Ölçüm Sonuçları

	N	Ortalama	Standart Sapma
T.Ar ( $\mu\text{m}^2$ )	8	1341047,4	731074,5
B.Ar ( $\mu\text{m}^2$ )	8	284496	94817
Os. Ar ( $\mu\text{m}^2$ )	8	61956	24615
BV / TV (%)	8	27,0	9,9
YDV / TV (%)	8	72,9	9,9
Kİ / TV (%)	8	2,0	1,5
Vask. Proliferasyon (ad.)	8	14,8	5,3

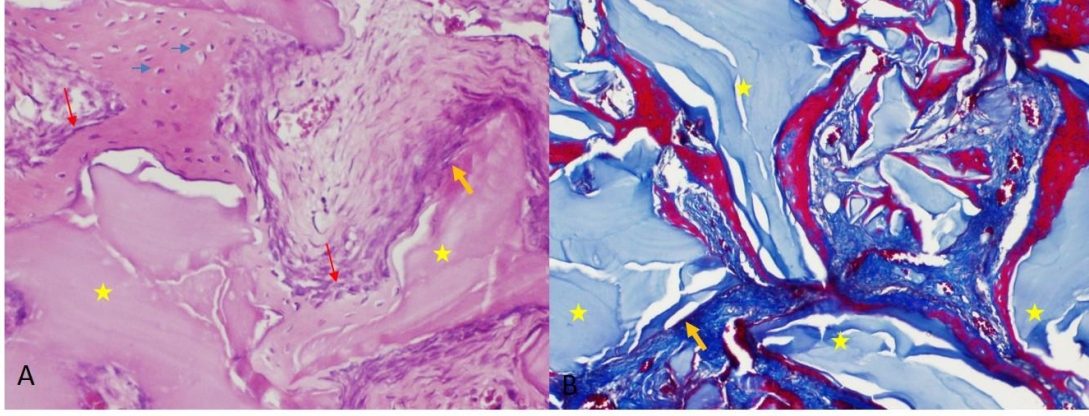
#### 4.1.2. G1 grubu

4. hafta ksenojen greft grubunda bütün deneklerde rezidüel greft materyalini çevreleyen osteoid oluşumu görüldü (Resim 4.3). Yeni oluşan osteoid daha çok komşu yerel kemikten santrale doğru alanlarda izlenirken çevresinde osteoblastik hücre dizilimleri vardı ancak osteoklast çok seyrek saptandı. Osteoid içinde ise osteosit lakünleri vardı. Yeni oluşan kemik hacmi ortalama  $23\pm 6.5$ , yeni oluşan kemik alanı  $577287\pm 193011 \mu\text{m}^2$  olarak ölçüldü. Osteoid alanı ortalama  $256953\pm 102380 \mu\text{m}^2$  olarak ölçüldü. Osteoid oluşmayan alanlarda ise aralarda vasküler yapılar da içeren fibröz bağ dokusu görüldü (Resim 4.4). Bağ doku yüzdesi ortalama  $42,23\pm 13,60$  olarak belirlendi. Bu grupta da kemik trabekülleri içinde aynı dönemdeki atelokollajen sünger grubuna göre daha az olmak üzere kemik iliği mesafesi saptandı. Kemik iliği mesafesi yağ, bağ doku ve/veya kemik iliği elemanları içeren boşluklar olarak tanımlandı. Kemik iliği oluşum yüzdesi ortalama  $0,71\pm 0,75$  olarak saptandı. Bu grupta rezidüel greft hacmi ortalama  $34,79\pm 11,80$  olarak ölçüldü. Maksilla duvarındaki osteotomi bölgesinde olmak üzere seyrek kronik inflamatuvar hücre saptandı. Toplam ROI alanı ortalama  $3664094,4\pm 731074,5 \mu\text{m}^2$  olarak ölçüldü.



Resim 4.3. A-B: 4. hafta ksenojen greft grubu (G1). A. H&E, x20. B. MTK, x40. Ogmente edilen alanı dolduran rezidüel greft materyali ve etrafında oluşan osteoid, fibröz bağ dokusu. (Sarı yıldız: Rezidüel greft materyali, Kırmızı ok: Maksiller duvar osteotomi alanı, Mavi ok: Yerel kemik dokusu)





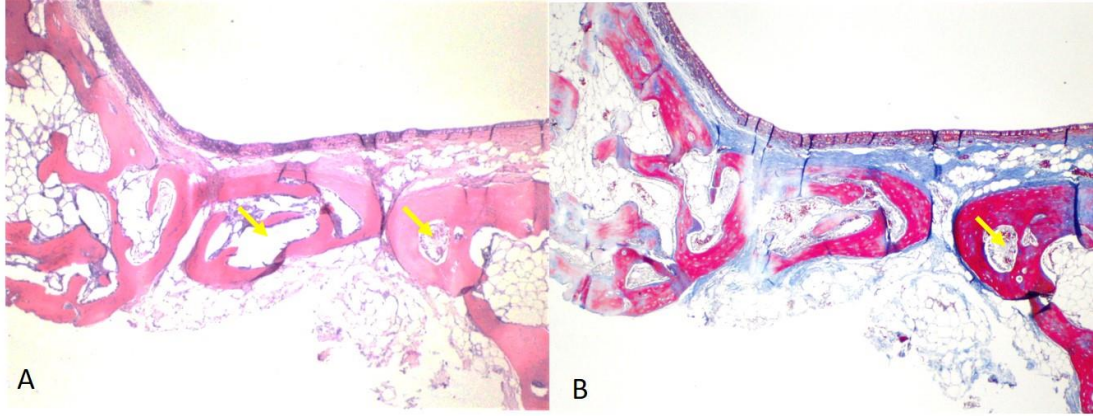
Resim 4.4. A-B: 4. hafta ksenojen greft grubu (G1). A. H&E, x100. B. MTK, x100. Rezidüel greft materyali etrafında oluşan osteoblastik hücrelerle çevrili yeni kemik oluşumları. Bazı alanlarda greft materyali etrafında ve aralarda fibröz bağ doku izleniyor. (Sarı yıldız: greft materyali, Turuncu ok: Greft etrafında osteoid olmayan geçiş alanları, Mavi oklar: Osteositler, Kırmızı ok: osteoblastik rim)

Tablo 4.2. G1 Grubu Histomorfometrik Ölçüm Sonuçları

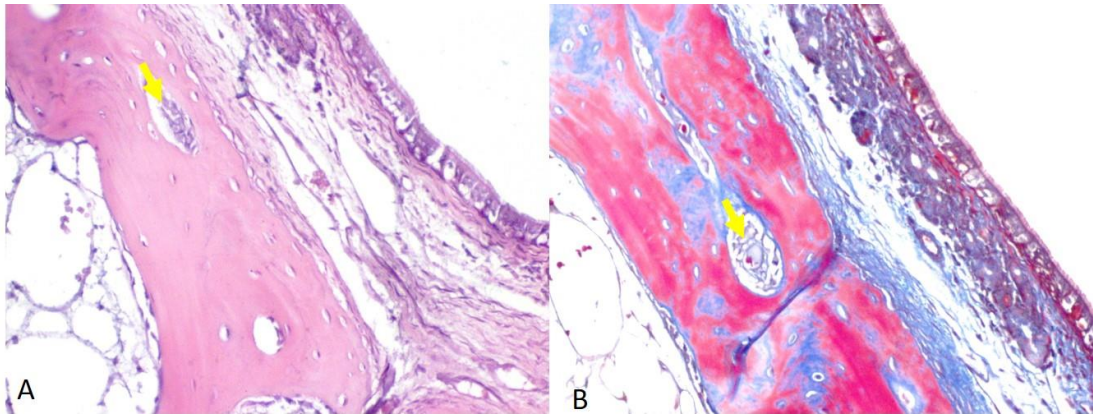
	N	Ortalama	Standart Sapma
T.Ar ( $\mu\text{m}^2$ )	8	3674385,0	811642,4
B.Ar ( $\mu\text{m}^2$ )	8	577287	193011
Os. Ar ( $\mu\text{m}^2$ )	8	256953	102380
BV / TV (%)	8	23,0	6,5
YDV / TV (%)	8	42,23	13,60
Kİ / TV (%)	8	0,7	0,7
Vask. Proliferasyon (ad.)	8	13,4	2,6
GV / TV	8	34,79	11,80

#### 4.1.3. S2 grubu

8. hafta atelokollajen sünger grubunda da bütün deneklerde yeni kemik oluşumları görüldü (Resim 4.5). Yeni oluşan kemik hacminin yüzdesi ortalama  $\%39.5 \pm 9.5$ , yeni oluşan kemik alanı ortalama  $280446 \pm 146950 \mu\text{m}^2$  olarak ölçüldü. Ogmante alanda genellikle tam kat kemik oluşurken seyrek olarak arada bağ doku kesintisi görüldü. Bağ dokusu yüzdesi ortalama  $\%60.52 \pm 9.55$  olarak saptandı. Yeni oluşan bu yünsü kemiklerde bir önceki döneme göre daha fazla kemik iliği mesafesi olduğu dikkati çekti. (Resim 4.6) Kemik iliği oluşum yüzdesi  $\%3.6 \pm 1.6$  olarak ölçüldü. Bu grupta da 4. haftaya benzer şekilde herhangi bir rezidüel materyale rastlanmadı. İnflamatuar hücre bu grupta görülmedi. Toplam ROI  $967726.6 \pm 387179.4 \mu\text{m}^2$  olarak ölçüldü.



Resim 4.5. A-B: 8. hafta atelokollajen sünger grubu (S2). A. H&E, x40. B. MTK, x40. Yüzey epiteli altında inflamasyon içermeyen gevşek bağ doku ve kemik iliği mesafesi de içeren yeni kemik oluşumu. (Sarı oklar: Kemik iliği alanları).



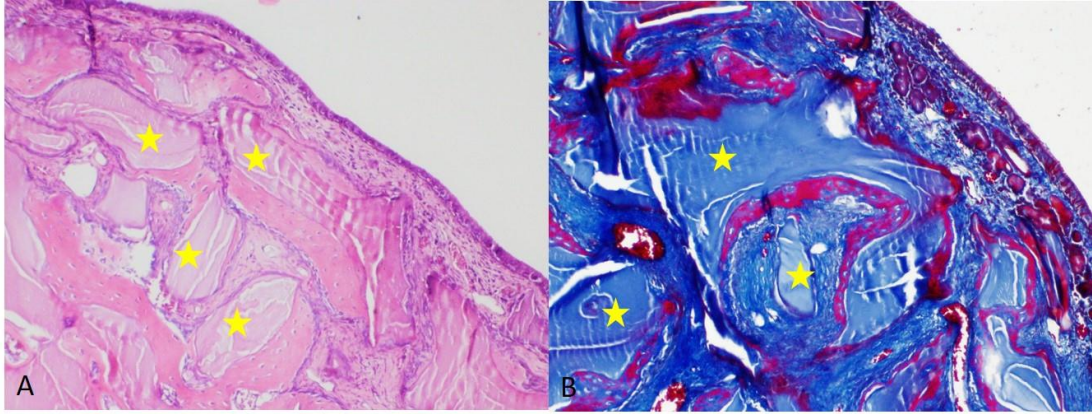
Resim 4.6. A-B: 8. hafta atelokollajen sünger grubu (S2). A. H&E, x200. B. MTK, x200. Silli tek sıralı epitelle döşeli mukosa epiteli ve altında bağ doku içinde minör tükürük bezi glandları ve küçük damar kesitleri. Altta yeni kemik oluşumu. MTK boyalı kesitte yeni oluşan kemik komşuluğunda mavi olarak boyanan daha dens bağ doku (Sarı oklar: Kemik iliği alanları).

Tablo 4.3. S2 Grubu Histomorfometrik Ölçüm Sonuçları

	N	Ortalama	Standart Sapma
T.Ar ( $\mu\text{m}^2$ )	8	967726,62	387179,38
B.Ar ( $\mu\text{m}^2$ )	8	280446	146950
Os. Ar ( $\mu\text{m}^2$ )	8	114458	58861
BV / TV (%)	8	39,48	9,55
YDV / TV (%)	8	60,52	9,55
Kİ / TV (%)	8	3,6	1,6
Vask. Proliferasyon (ad.)	8	6,9	1,8

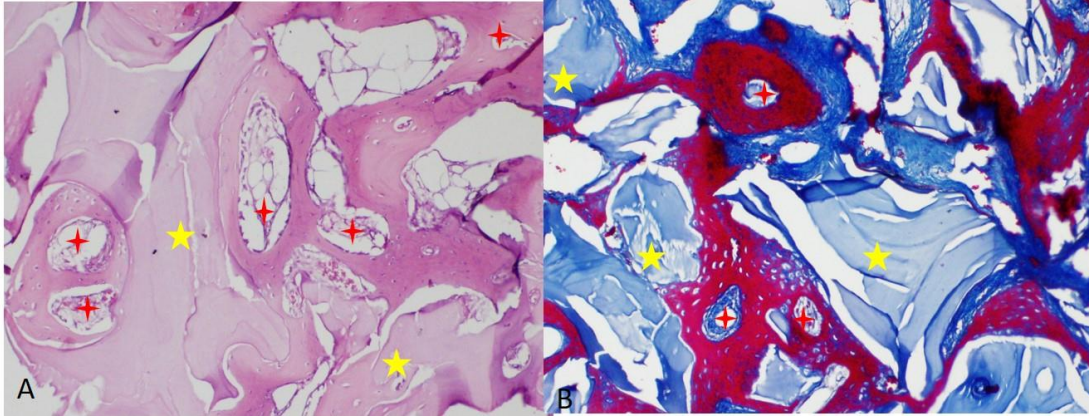
#### 4.1.4. G2 grubu

8. hafta greft grupta da rezidüel greft materyali ve etrafında 4. haftaya göre biraz daha fazla olmak üzere yeni kemik oluşumları saptandı. Yeni oluşan bu kemik, greft partiküllerinin arasındaki boşluklara yerleşmiş ve greft partikülleri ile sıkı temas halindeydi. Yeni oluşan kemik hacmi ortalama  $41.4 \pm 9.5$ , yeni oluşan kemik alanı  $791391 \pm 257161 \mu\text{m}^2$  olarak ölçüldü. Osteoblastik hücrelerle döşeli kemiklerin etrafında seyrek osteoklast görüldü. Arada izlenen bağ doku diğer gruplardakine oranla daha dens görünümdeydi (Resim 4.7). Bağ doku yüzdesi ortalama  $28,42 \pm 15,67$  olarak belirlendi. Bu grupta da kemik trabeküllerinde kemik iliği mesafesi saptandı (Resim 4.8). Kemik iliği oluşum yüzdesi ortalama  $1.50 \pm 0,50$  olarak ölçüldü. Bu grupta rezidüel greft hacmi 4. haftaya göre biraz daha azalarak ortalama  $30.19 \pm 8.46$  olarak ölçüldü. İnflamatuar hücre bu grupta görülmedi. Toplam ROI  $3073085,2 \pm 637331,1 \mu\text{m}^2$  olarak belirlendi.



Resim 4.7. A-B: 8. hafta ksenojen greft grubu (G2). A. H&E, x40. B. MTK, x40. Silli tek sıralı epitelle döşeli mukoza epiteli ve altında daha dens bağ doku ve rezidüel greft materyallerini çevreleyen osteoblastik rimle çevrili kemik doku. MTK boyalı kesitte yeni oluşan kemik kırmızı, bağ doku mavi, rezidüel greft ise daha soluk mavi olarak izleniyor. (Sarı yıldız: Greft materyali).





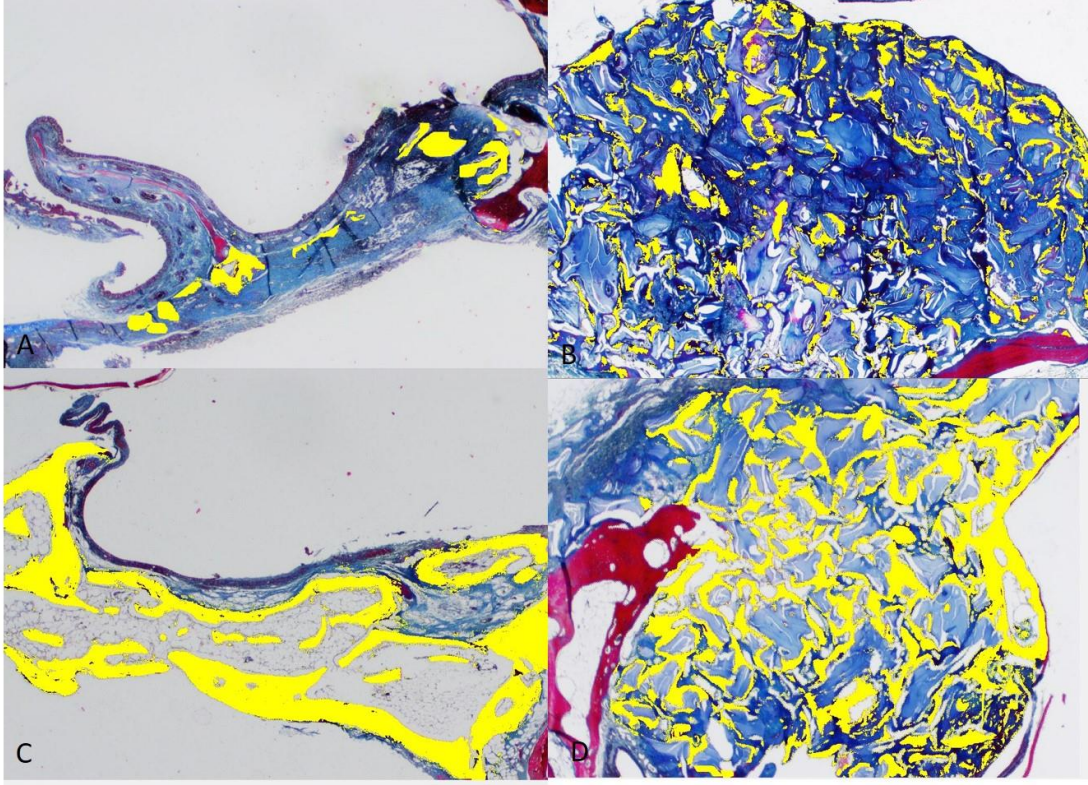
Resim 4.8. A-B: 8. hafta ksenojen greft grubu (G2). A. H&E, x100. B. MTK, x100. Büyük büyütmede rezidüel greft materyallerini çevreleyen yeni kemik oluşumu ve bazılarında kemik iliği elemanı da içeren kemik iliği mesafeleri. (Sarı yıldız: Greft materyali, Kırmızı yıldız: Kemik iliği mesafeleri)

Tablo 4.4. G2 Grubu Histomorfometrik Ölçüm Sonuçları

	N	Ortalama	Standart Sapma
T.Ar ( $\mu\text{m}^2$ )	8	3142426,84	515303,99
B.Ar ( $\mu\text{m}^2$ )	8	791391	257161
Os. Ar ( $\mu\text{m}^2$ )	8	524009	286233
BV / TV (%)	8	41,38	9,47
YDV / TV (%)	8	28,42	15,67
Kİ / TV (%)	8	1,5	0,5
Vask. Proliferasyon (ad.)	8	6,5	1,6
GV / TV	8	30,19	8,46



#### 4.1.5. Histomorfometrik ölçüm örnekleri



Resim 4.9. A-B-C-D: MTK boyalı kesitlerde yapılan histomorfometrik ölçümler. Yeni kemik oluşum alanları sarı olarak işaretlendi. A: 4.hafta atelokollajen sünger grubu, B: 4. hafta ksenojen greft grubu, C: 8. hafta atelokollajen sünger grubu, D: 8. hafta ksenojen greft grubu.

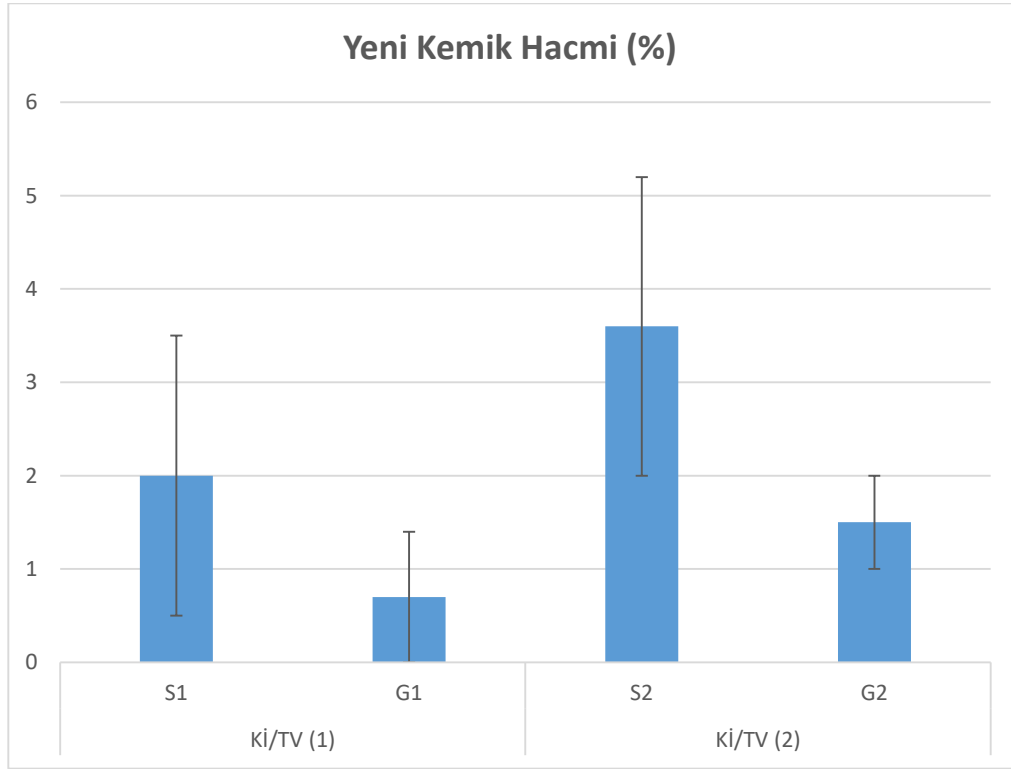
## 4.2. İstatistiksel Bulgular

### 4.2.1. Ölçümlerin gruplar arasında karşılaştırılması

Yeni kemik oluşum hacmi yüzdesi (BV/TV) ve yeni kemik oluşum alanı (B.Ar), osteoid oluşum alanı (Os.Ar), vasküler proliferasyon ve kemik iliği yüzdesi (Kİ/TV), ilk ve ikinci ölçümlerinin gruplara göre ortalamaları ve bu ortalamalar arasındaki farkın anlamlı olup olmadığının tespiti için yapılan Mann Whitney U testi sonuçları verilmiştir.

Tablo 4.5. BV/TV : Oluşan yeni kemik hacmi / Toplam doku hacmi

Yeni Kemik Hacmi (%)		N	Ortalama	Std. Sapma	t	p
BV/TV (1)	S1	8	27,0	9,9	0,968	0,350
	G1	8	23,0	6,5		
BV/TV (2)	S2	8	39,5	9,5	-0,401	0,695
	G2	8	41,4	9,5		



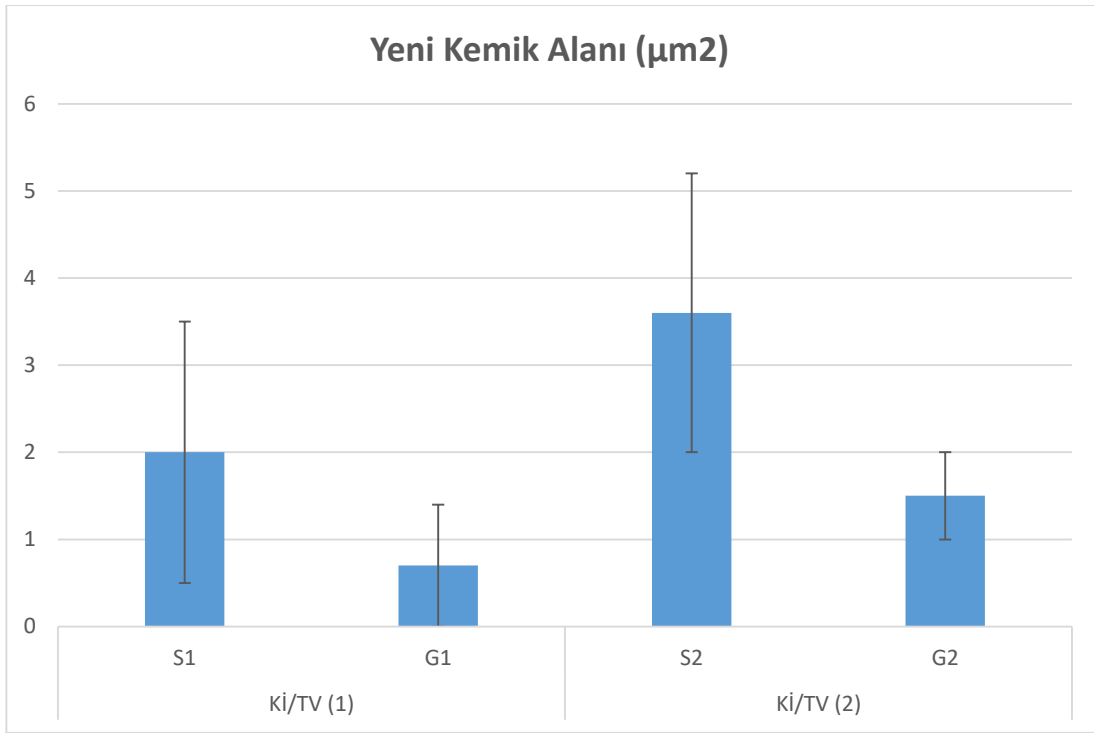
Şekil 4.1. BV/TV : Oluşan yeni kemik hacmi / Toplam doku hacmi

Yeni kemik oluşum hacminin, ilk ve ikinci ölçümlerinin gruplara göre değişimi incelendiğinde, 4. ve 8. haftalarda gruplar arasında anlamlı bir farklılık bulunamamıştır.

Tablo 4.6. B.Ar : Oluşan yeni kemik alanı

Yeni Kemik Alanı ( $\mu\text{m}^2$ )		N	Ortalama	Std. Sapma	t	p
B.Ar (1)	S1	8	284496	94817	-6,199	0,002*
	G1	8	577287	193011		
B.Ar (2)	S2	8	280446	146950	-9,543	0,000*
	G2	8	791391	257161		

\*p<0,05



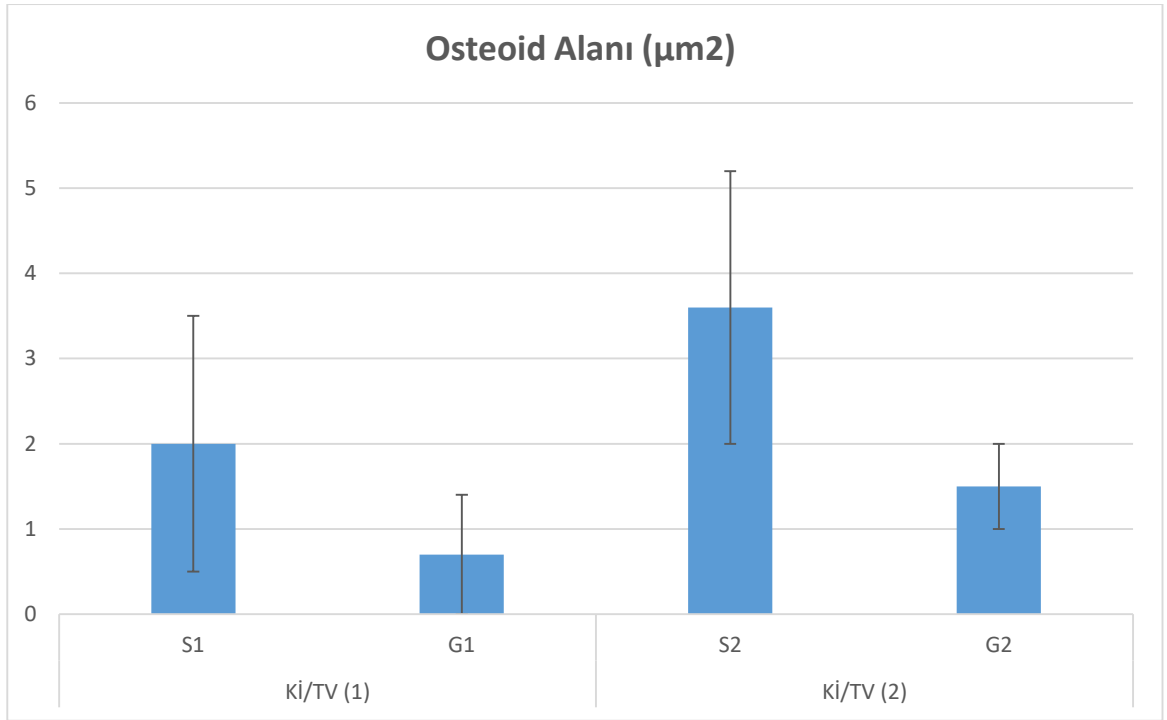
Şekil 4.2. B.Ar : Oluşan yeni kemik alanı.

Yeni kemik alanı (B.Ar) ilk ve ikinci ölçümlerinin gruplara göre değişimi incelendiğinde, ölçümler atelokollajen sünger ve ksenojen greft grupları arasında anlamlı farklılık göstermektedir. Ölçümlerin her ikisinde de ksenojen greft grubu ortalaması atelokollajen sünger grubu ortalamasından anlamlı derecede daha yüksektir.

Tablo 4.7. Os.Ar : Yeni oluşan osteoid alanı.

Osteoid Alanı ( $\mu\text{m}^2$ )		N	Ortalama	Std. Sapma	P
Os. Ar (1)	S1	8	61956	24615	0,000*
	G1	8	256953	102380	
Os. Ar (2)	S2	8	114458	58861	0,000*
	G2	8	524009	286233	

\*p<0,05

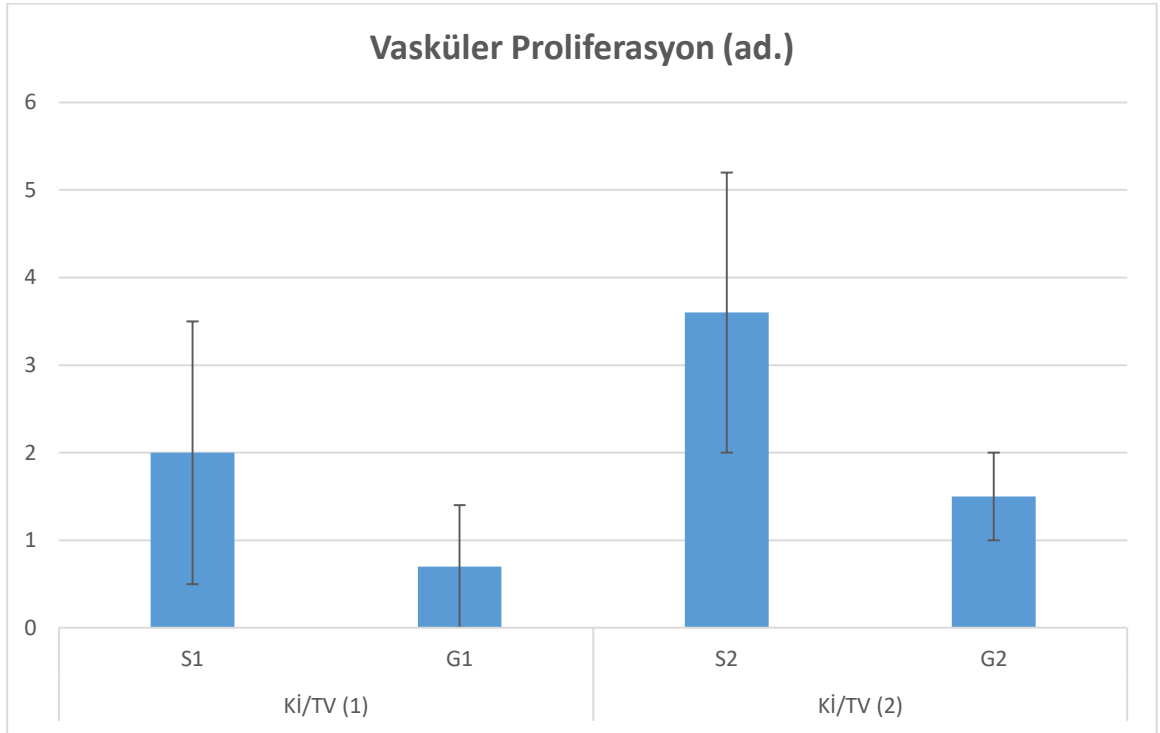


Şekil 4.3. Os.Ar : Yeni oluşan osteoid alanı.

Osteoid alanı (Os. Ar) ilk ve ikinci ölçümlerinin gruplara göre değişimi incelendiğinde, ölçümler atelokollajen sünger ve ksenojen greft grupları arasında anlamlı farklılık göstermektedir. Ölçümlerin her ikisinde de ksenojen greft grubu ortalaması atelokollajen sünger grubu ortalamasından anlamlı derecede daha yüksektir.

Tablo 4.8. Yeni oluşan damarsal yapılar

		N	Ortalama	Std. Sapma	P
Vasküler proliferasyon (1)	S1	8	14,8	5,3	0,517
	G1	8	13,4	2,6	
Vasküler proliferasyon (2)	S2	8	6,9	1,8	0,667
	G2	8	6,5	1,6	



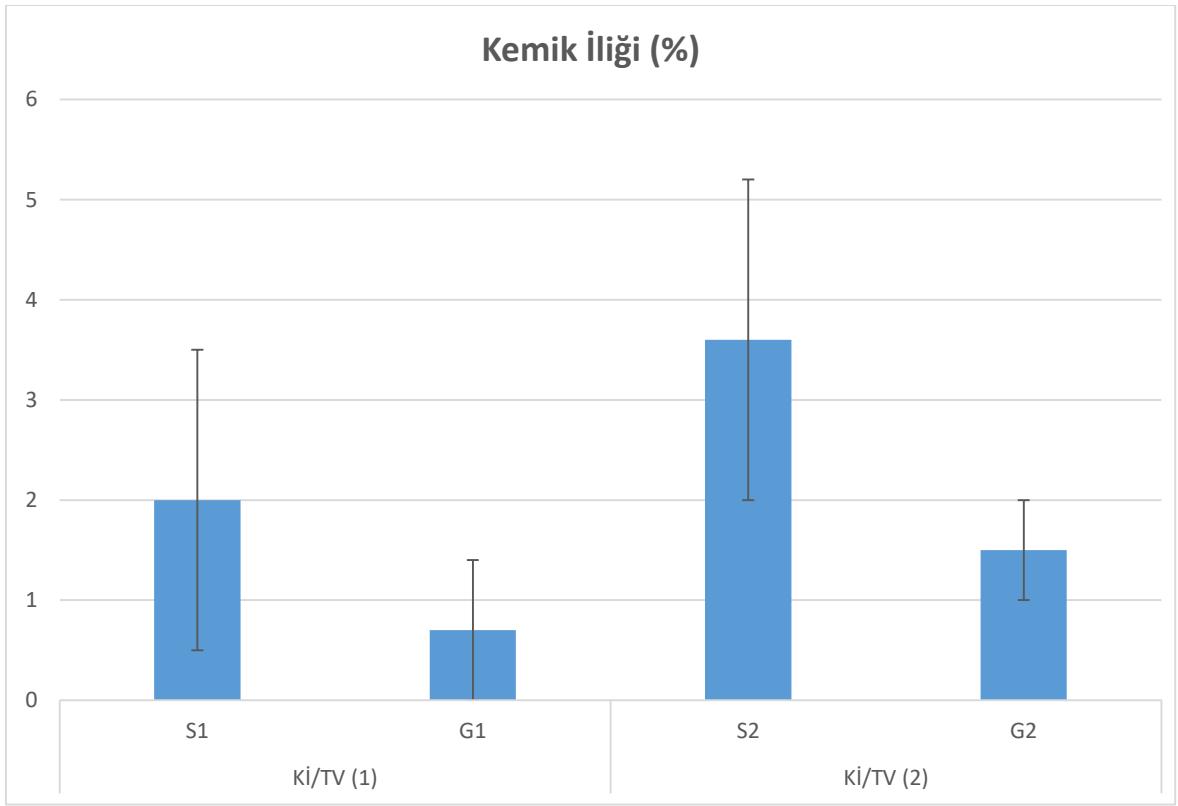
Şekil 4.4. Yeni oluşan damarsal yapılar

Vasküler proliferasyon ilk ve ikinci ölçümlerinin gruplara göre değişimi incelendiğinde; gruplara göre anlamlı düzeyde farklılık göstermediği görülmüştür ( $p>0,05$ ).

Tablo 4.9. (Kİ/TV : Kemik iliği hacmi / Toplam doku hacmi)

Kemik İliği (%)		N	Ortalama	Std. Sapma	P
Kİ/TV (1)	S1	8	2,0	1,5	0,048*
	G1	8	0,7	0,7	
Kİ/TV (2)	S2	8	3,6	1,6	0,003*
	G2	8	1,5	0,5	

\*p<0,05



Şekil 4.5. (Kİ/TV : Kemik iliği hacmi / Toplam doku hacmi)

Kemik iliği oluşumununun ilk ve ikinci ölçümlerinin gruplara göre değişimi incelendiğinde; atelokollajen sünger ve ksenojen greft grupları arasında anlamlı düzeyde farklılık gösterdiği görülmüştür. Buna göre her iki dönemde de kemik iliği ölçümü için atelokollajen sünger grubu ortalaması, ksenojen greft grubu ortalamasından anlamlı derecede daha yüksektir.

#### 4.2.2. Atelokollajen sünger ve ksenojen greft gruplarında ilk ve ikinci ölçüm karşılaştırmaları

Atelokollajen sünger (S) ve ksenojen greft (G) gruplarında ilk ve ikinci ölçüm ortalamaları ve bu ortalamalar arasındaki farkın anlamlı olup olmadığının tespiti için yapılan wilcoxon işaret testi sonuçları verilmiştir.

Tablo 4.10. Grup: S, Atelokollajen sünger gruplarında ilk ve ikinci ölçümler,

Atelokollajen Sünger Grupları		N	Ortalama	Std. Sapma	p
Kemik İliği	Kİ/TV (1)	8	2,01	1,53	0,097
	Kİ/TV (2)	8	3,63	1,64	
Vasküler profilasyon	1. ölçüm	8	14,75	5,26	0,004*
	2. ölçüm	8	6,88	1,81	
Yeni Kemik	B. Ar (1)	8	284496	94817	0,091
	B.Ar (2)	8	280446	146950	
	Os. Ar (1)	8	61956,3	24614,8	0,020*
	Os. Ar (2)	8	114458,2	58861,1	
	BV/TV (1)	8	27,03	9,93	0,015*
	BV/TV (2)	8	39,48	9,55	
Yumuşak Doku Komp.	YDV/TV(1)	8	72,97	9,93	0,015*
	YDV/TV(2)	8	60,52	9,55	

\*p<0,05

Atelokollajen sünger grubunda ilk ve ikinci ölçümler arasındaki değişim incelendiğinde; vasküler proliferasyon, yeni kemik BV/TV, yeni kemik Os. Ar., yumuşak doku YDV/TV parametreleri için, ilk ve ikinci ölçümleri arasında anlamlı düzeyde farklılık görülmüştür (p<0,05). Vasküler proliferasyon ve yumuşak doku YDV/TV parametreleri için ikinci ölçümde ilk ölçüme göre anlamlı düzeyde bir düşme görülmüşken, yeni kemik BV/TV ve Os. Ar. parametreleri için ilk ölçümden ikinci ölçüme anlamlı düzeyde bir artış görülmüştür.

Tablo 4.11. Grup: G, Ksenojen greft gruplarında ilk ve ikinci ölçümler,

Ksenojen Greft Grupları		N	Ortalama	Std. Sapma	p
Kemik İliği (%)	Kİ/TV (1)	8	0,71	0,75	0,035*
	Kİ/TV (2)	8	1,49	0,46	
Vasküler profilasyon	1. ölçüm	8	13,38	2,56	0,000*
	2. ölçüm	8	6,50	1,60	
Yeni Kemik	B. Ar (1)	8	577287	193011	0,027*
	B. Ar (2)	8	791391	257161	
	Os. Ar (1)	8	256953	102380	0,009*
	Os. Ar (2)	8	524009	286233	
	BV/TV (1)	8	22,98	6,50	0,002*
	BV/TV (2)	8	41,38	9,47	
Residüel Greft	GV/TV (1)	8	34,79	11,80	0,246
	GV/TV (2)	8	30,19	8,46	
Yumuşak Doku Komp.	YDV/TV (1)	8	42,23	13,60	0,019*
	YDV/TV (2)	8	28,42	15,67	

\*p<0,05

Ksenojen greft grubunda ilk ve ikinci ölçümler arasındaki değişim incelendiğinde; kemik iliği Kİ/TV, vasküler profilasyon, yeni kemik B. Ar., yeni kemik Os. Ar., yeni kemik BV/TV, yumuşak doku YDV/TV parametreleri için, ilk ve ikinci ölçümler arasında anlamlı düzeyde farklılık görülmüştür.

Kemik iliği Kİ/TV, yeni kemik B. Ar., yeni kemik Os. Ar., yeni kemik BV/TV, ölçümleri için ilk ölçümden ikinci ölçüme anlamlı düzeyde bir artış gözlenmişken, vasküler profilasyon ve yumuşak doku YDV/TV ölçümlerinde anlamlı düzeyde düşüş gözlenmiştir.



## 5. TARTIŞMA

İmplant destekli protezler, eksik dişler için öngörülebilir ve işlevsel bir sabit tedavi seçeneği sunarak diş hekimliğinde devrim yaratmıştır. İmplantların başarılı bir şekilde yerleştirilmesi ve entegre edilmesi için yeterli bir hacim ve kemik kalitesi gerekir. Posterior maksillanın implant sağkalımı için en zorlu bölgelerden biri olduğu gösterilmiştir. (1,2) Posterior maksillada implant uygulamalarında yetersiz kemik hacmi ve maksiller sinüsün varlığı birtakım zorlukları beraberinde getirmektedir. Bunun sebepleri arasında, maksiller sinüsün pnömatizasyonu nedeniyle kemik hacminin azalması ve dişsiz alveolar kretin rezorpsiyonu, yetersiz kemik kalitesi sıralanabilir. (4,7,27,28) Bu zorlukların üstesinden gelmek için sinüs taban yükseltme (STY) prosedürleri geliştirilmiştir.

Sinüs taban yükseltilmesi, kemik ogmentasyonunu yönlendirmek ve gelecekteki implant yerleşimi bölgesinde yeni kemik dokusu oluşturmak için greft materyallerinin kullanımıyla uygulanmaktadır. Otojen kemik greftleri, allojenik veya alloplastik greft materyallerinin ve ksenojen greft materyallerinin yalnız başlarına ya da kombine edilerek kullanılması ve cerrahi teknikler pek çok çalışmada detaylı olarak değerlendirilmiştir. (4,5,7–12) Sinüs taban yükseltilmesi işlemlerinde kullanılması planlanan yeni greft malzemelerinin daha ucuz olması, kemik oluşumunu yönlendirmede daha etkili olması ve üstün kullanım özelliklerine sahip olması beklenir.

Otojen kemik greftleri; osteokondüktif, osteoindüktif ve osteojenik özelliklere sahiptir ve kemik ogmentasyonlarında “altın standart” olarak kabul edilmektedir. (95,128) Pek çok çalışmada otojen kemik greftlerinin, sinüs taban yükseltilmesinde kullanılması değerlendirilmiştir. (59,95,129–131)

Becktor J.P. ve ark., 61 hastanın katıldığı bir çalışmada mandibula ramus/korpus bölgelerinden elde ettikleri otojen greftleri partikül hale getirip sinüs taban yükseltilmesinde kullanmışlar ve ortalama 7 ay bekleme süresinin ardından ilgili bölgelere toplam 180 adet implant yerleştirmişlerdir. Bu çalışmada greftlenen bölgelerin stabil olduğu ve yerleştirilen implantların, ortalama 1 yıl sonunda sağkalım oranları %98.9 olarak tespit edilmiştir. (130)

Maddalone ve ark. yapmış oldukları çalışmada mandibula ramus bölgesinden elde ettikleri otojen greftler ile sinüs taban yükseltmesi yaptıkları ve eşzamanlı implant yerleştirdikleri 33 hastayı ortalama 7.6 yıl boyunca takip etmişler ve radyolojik kontrollerde otojen greftin üstün boyutsal stabilite gösterdiğini belirtmişlerdir. Aynı çalışmada implant sağkalım oranı dikkat çekici bir şekilde %100 olarak bulunmuştur. (131)

Bununla birlikte, otojen kemik greftlerinin ciddi dezavantajları vardır. İlk olarak, otojen kemik greftleri ikinci bir cerrahi alan gerektirir, bu da donör saha morbiditesinin artmasına, hastanın rahatsızlığına ve bazen de ilave komplikasyonlara neden olur. (90,91) İkincisi, sinüs tabanının yükseltilmesi için kullanıldığında, otojen kemik greftleri ilk hacminin %20-50'sini kaybedebilir. (13,92,93)

Gerresen M. ve ark. iliak krestten otojen greft elde edip, sinüs taban yükseltmesinde kullandıkları 11 hastanın katıldığı bir çalışmada, çeşitli zamanlarda hastalardan CT çekerek otojen greftin hacimsel değişikliklerini kontrol etmişler greftlerin ortalama %58 oranında rezorbe olduğunu göstermişlerdir. (93)

De Santis E. ve ark. tavşanlarda yaptıkları deneysel çalışmada otojen kemik ile ksenojen greftlerin sinüs tabanı yükseltilmesinde kullandıklarında hacimsel değişikliklerini karşılaştırmışlardır. Bu çalışmada 40. günün sonunda ksenojen greft partiküllerinin boyutlarını korurken, otojen greftin 2/3 ünün rezorbe olduğunu göstermişlerdir. (132)

Günümüzde pek çok alternatif greft materyalinin bulunması, ikinci bir cerrahi saha gerektirmesi, birçok komplikasyon riskini beraberinde getirmesi nedeniyle sinüs taban yükseltilmesinde otojen greft kullanımı hem hekimler hem de hastalar tarafından daha az tercih edilmektedir. Çalışmamızda yukarıda sıralanan nedenlerden dolayı otojen kemik grefti kullanılmamıştır.

Allogreft, aynı türden genetik olarak birbirine benzemeyen bireylerden elde edilen greft materyalidir. Dondurularak kurutulmuş kemik allogrefti (FDBA) ve demineralize dondurularak kurutulmuş kemik allogrefti (DFDBA), sinüs taban yükseltilmesinde en yaygın kullanılan allogreftlerdir. Allojenik greft materyalleri, osteokondüktif ve osteoindüktif olarak kabul edilir. (94) Ancak, osteoindüktif potansiyelleri otojen kemik greftlerinden daha düşüktür. (89,133,134)

Kolerman ve ark. sinüs taban yükseltilmesinde dondurulmuş kurutulmuş kemik allogrefti kullandıkları 19 hastada yapmış oldukları çalışmada 9 ay sonunda aldıkları biyopsilerde yaptıkları histomorfometrik analiz sonucunda yeni kemik oluşumunu ortalama %29.1, rezidüel greft miktarını ise %19 olarak belirttiler. (135) Bu değerler, çalışmamızda ksenojen greft kullandığımız bölgelerden 8. haftada elde edilen örnekler ile karşılaştırıldığında (%41.38 yeni kemik oluşumu ve %30.19 rezidüel greft miktarı) farklılık göstermektedir. Bu farklılığın nedenleri; farklı greft materyallerinin kullanılmaları, değişik türden canlılarda araştırma yapılmış olması, gözlem sürelerinin değişkenlik göstermesi olarak düşünülmüştür.

Xavier SP ve ark. split-mouth olarak tasarladıkları çalışmada 15 hastada sinüs taban yükseltilmesinde bir tarafta ogmentasyon materyali olarak otojen greft diğer tarafta taze dondurulmuş kemik allogrefti uygulamışlardır. 6 ay sonunda implant yerleştirirken aldıkları biyopsilerde yaptıkları histomorfometrik analiz sonucunda allogreft uygulanan bölgelerde %8.27 yeni kemik, %36.09 rezidüel greft ve %55.64 bağ dokusu gözlemlenirken; otojen greft uygulanan bölgelerde benzer sonuçlar elde etmişlerdir. Oluşan yeni kemik yüzdesindeki azlığı, bekleme süresinin 6 ay olmasına bağlamışlardır. (136)

Allogreftlerin kullanılmasında ana kaygı, hepatit C, hepatit B ve insan immün yetmezlik virüsü (HIV) de dahil olmak üzere viral hastalıkların alıcıya bulaşmasıdır. (94,137,138) Hastaların doku bankalarından herhangi bir enfeksiyon bulaşma ihtimaline karşı güvence talepleri gün geçtikçe artmaktadır.

Alloplastlar  $\beta$ -trikalsiyum fosfat, koral hidroksiapatit ya da biyoaktif cam gibi kemiğin mineral veya inorganik bileşenlerini içeren greft materyalleridir. Hidroksiapatit osteokondüksiyon amacıyla çatı görevi görür ve rezorbe olmaz. (139–142) Tam tersine  $\beta$ -trikalsiyum fosfat tamamen rezorbe olarak yeni kemik ile yer değiştirir. Alloplastlar büyüme faktörleri içermezler ve sadece osteokondüktif özellikleri vardır.

Ohe ve ark., 15 hastaya ait 16 sinüs taban yükseltilmesi yaptıkları bir çalışmada greft materyali olarak  $\beta$ -trikalsiyumfosfat kullanmışlar ve greft materyalinin hacimsel değişikliklerini 5 farklı zamanda aldıkları CT görüntüleriyle değerlendirmişlerdir. Elde ettikleri verilerin sonucunda 6 aylık dönemde  $\beta$ -trikalsiyum fosfatın yüksek hacimsel stabilite gösterdiğini ve sinüs taban elevasyonlarında öngörülebilir bir greft materyali

olduğunu belirtmişlerdir. (143) Çalışmamızda ksenojen greft kullandığımız bölgelerde benzer şekilde yüksek hacimsel stabilite gözlenirken, atelokollajen sünger kullandığımız bölgelerde ciddi hacim kaybı izlenmiştir.

Bouwman ve ark., 10 hastanın katıldığı çalışmada greft materyali olarak bifazik kalsiyum fosfat (%60 hidroksiapatit ve %40  $\beta$ -trikalsiyumfosfat) kullanarak sinüs taban elevasyonu yapmıştır. Hastalara 9. ve 12. aylarda implantlar yerleştirilerek 5 yıl boyunca takip edilmiştir. Araştırma sonucunda bifazik kalsiyum fosfat için 9 aylık iyileşme süresini implant yerleştirmek için optimal bekleme zamanı olarak tespit edilmiştir. (144)

Ksenogreftler, hayvanlardan (genellikle inekler veya domuzlardan), deniz mercanı veya alglerin kalsifiye olan dış iskeletlerinden elde edilir. Ksenogreftlerin organik bileşenleri, vaskülarizasyonu ve yeni kemik büyümesini destekleyen makro ve mikro gözenekli yapı bırakılarak uzaklaştırılır. Bu materyaller insan süngerimsi kemiğine, kristal ve morfolojik yapı açısından yakından benzer. İlave olarak Bio-Oss® granüllerinin fiziksel özellikleri insan kemik dokusuna ait değerlere oldukça yakındır.

Yıldırım ve ark., yaptıkları çalışmada 11 hastada toplam 15 sinüs taban yükseltilmesi yaptılar ve ogmentasyon materyali olarak ksenojen greft partikülleri (Bio-Oss®) kullandılar. 6.5 ay sonra sinüs bölgesinden aldıkları biyopsilerde yaptıkları histolojik inceleme sonucunda yeni kemiğin, greft partikülleri arasında köprüler meydana getirerek oluştuğunu göstermiştir. Histomorfometrik ölçümler sonucunda ortalama %14.7 oranında yeni kemik oluşumu ve %29.7 rezidüel greft varlığı görüldü. (145) Bizim çalışmamızda 8. hafta sonuçları göz önüne alındığında, bu araştırmaya benzer şekilde %30.19 oranında rezidüel greft varlığı saptandı. Ancak yeni kemik oluşumu açısından değerlendirildiğinde bizim çalışmamızda bu araştırmadan farklı olarak %41.38 oranında yeni kemik oluşumu izlendi. Bu farklılığın nedeni olarak araştırmalarda farklı canlıların kullanılmış olması ve cerrahi teknik farklılıkları düşünülebilir.

Bassil ve ark., ksenojen greft kullanarak sinüs taban yükseltilmesi yaptıkları ve 20 hastanın katıldığı çalışmada, 8 ay bekleme süresinin ardından implant yerleştirme seansında maksiller sinüsten biyopsiler aldılar. Elde ettikleri preparatlarda yaptıkları histomorfometrik ölçümlerin neticesinde %17.6 yeni kemik oluşumu ve %29 rezidüel greft materyali bulunduğunu belirlediler. Bio-Oss® partiküllerinin biyoyumlu olduğunu ve etkili

osteokondüktif etki gösterdiğini, bu materyalin sinüs taban yükseltilmesi operasyonlarında güvenle kullanılabileceğini belirttiler. (146)

Scarano ve ark., sinüs taban yükseltilmesi yaptıkları hastalardan 4. ve 6. aylarda elde ettikleri biyopsileri histolojik ve histomorfometrik olarak incelediler. Ogmentasyon materyali olarak ksenojen greft kullanılan çalışmada yeni kemik oluşumunu 4. ayda %28 ve 6. ayda %31 olarak buldular. Oluşan yeni kemiğin neredeyse tamamını yünsü kemik özelliğindeydi. (147)

Yukarıdaki çalışmalar göz önüne alınarak çalışmamızda kontrol gruplarında ksenojen greft (Bio-Oss<sup>®</sup>, Geistlich Pharma AG, Wolhusen, İsviçre) kullanılmıştır.

Hayvan deneylerine ait veriler ve insanlarda yapılan klinik çalışmalardan elde edilen raporlar, greft materyali kullanılmaksızın, eleve edilen Schneiderian membranın (SM) altında yeni kemik oluşumunun ortaya çıktığını açıkça göstermiştir. (14,15,88,120,121,148) Schneiderian membranın elevasyonu, hemen kan pıhtısı ile dolan bir boşluk yaratır. Oluşan pıhtı rezorbe olmadan yeterli süre boyunca korunabilirse yeni oluşacak kemik ile yer değiştirecektir. Ancak, oluşan boşluğu koruyan bir yapı olmaz ise kan pıhtısı hızlı bir şekilde emilecek, eleve edilen sinüs membranı çökecek ve yeni kemik oluşumu meydana gelmeyecektir. (122) Oluşan boşluğu korumak amacıyla eşzamanlı implant yerleştirilmesi bazı çalışmalarda değerlendirilmiştir. Bu çalışmalar, boşluk korumak amacıyla yerleştirilen implantların, sinüs membranının çökmesini önlemekte başarısız olabileceğini göstermektedir. (123,149) Bu durum araştırmacıları sinüs membranının çökmesini önlemek amacıyla değişik materyalleri deneylerde kullanmaya teşvik etmiştir.

Primatlarda yapılan deneysel bir çalışmada, resorbe olabilen polylaktit bir cihaz kullanılmıştır ancak muhtemelen kullanılan cihazın gereğinden daha hızlı rezorbe olması nedeniyle yeni kemik oluşmamıştır. (148)

Başka bir primat çalışmasında titanyumdan üretilen bir cihaz kullanılmış ve yeni kemik oluşumu gözlenmiştir. Bununla birlikte, pek çok vakada SM'in perfore olduğu ve ogmente edilen dokunun hacminin 3 ila 6 ay arasında büyük oranda azaldığı tespit edilmiştir. (88)

Sinüs membranı altına herhangi bir kemik grefti kullanılmadan yerleştirilen, kemik morfojenik proteini emdirilmiş rezorbe olabilen kollajen süngerlerin kullanıldığı bir hayvan çalışmasında, 8 hafta sonunda başarılı bir şekilde yeni kemik oluştuğu gözlemlenmiştir. Bununla birlikte, yazarlar kollajen süngerin hacimsel stabilite açısından yetersiz olduğunu belirtmişlerdir. (150) Bizim çalışmamızda da benzer şekilde atelokollajen sünger kullandığımız bölgelerde tamamen rezorbsiyon ve ciddi hacim kaybı izlenmiştir.

Berberi ve ark. yaptıkları prospektif klinik çalışmada sinüs augmentasyon materyali olarak tip1 atelokollajen içeren rezorbe sünger kullandılar. 6 aylık iyileşme döneminin ardından elde ettikleri biyopsiler ile histolojik olarak yeni kemik oluşumunu gösterdikleri çalışmalarında aynı zamanda radyolojik incelemede tüm bölgelerde ortalama 8 mm kemik kazancı sağladıklarını belirtmişlerdir. (151)

Sistematik bir derlemede, greft kullanmaksızın gerçekleştirilen sinüs taban yükseltilmesinin maliyet düşürülmesine katkıda bulunan ve yüksek implant başarısına sahip bir yöntem olduğu belirtilirken, yazarlar daha uzun takip süresine sahip çalışmaların gerekliliğine duyulan ihtiyacı vurgulamışlardır. (119)

Yukarıda sıralanan çalışmalar göz önüne alınarak çalışmamızda test gruplarında tip 1 atelokollajen içeren rezorbe sünger (CollaPlug®, Zimmer Dental, Carlsbad, Kaliforniya, Amerika) kullanılmıştır.

Kemik iyileşmesi ve yeni kemik oluşumunda karşılaşılan sorunlardan biri; osteogenezisten önce bağ doku oluşumunun başlamasıdır. Bağ dokusu ve epitel hücreleri, kemik üretme özelliği olan hücrelerden daha hızlı hareket eder ve defekt alanını doldurmaya çalışırlar. (124) Sinüs tabanı yükseltilmesi uygulamalarında, lateral pencerenin üzerine bariyer membran yerleştirilmesiyle ilgili çeşitli çalışmalar mevcuttur. (57) Lateral pencerenin rezorbe olabilen bir membranla kapatıldığı çalışmalarda daha az kemik kaybı ve daha iyi implant stabilitesi görüldüğü belirtilmiştir. (63,125,126,152)

Bilateral sinüs tabanı yükseltilmesi yapılan hastalarda yapılan bir çalışmada araştırmacılar bir tarafta lateral pencereyi rezorbe olabilen kollajen membranla örterken, diğer tarafta oluşturdukları pencereyi açık bırakıp, 8 ay sonra maksiller sinüslerden örnek aldılar. Yapılan histolojik inceleme sonucunda membranla kapatılmayan tarafta greft içinde

daha fazla yumuřak doku oluřunu grld. Bununla birlikte arařtırmacılar, yeni kemik oluřunu aısından iki grup arasında fark grlmedięi bildirilmiřtir. (152)

Tarnow ve ark., yaptıkları klinik alıřmada sins taban ykseltilmesinde aılan lateral pencerenin bariyer membran ile kapatılmasının; canlı kemik oluřumunu artırmaya eęilim oluřturduęunu, implant saękalımında bařarıyı artırdıęını belirtmiřlerdir. (125)

alıřmamızda maksiller sins ierisine yerleřtirilen materyalin stabilizasyonunu saęlamak ve evre yumuřak dokunun sins ierisine erken dnemdeki migrasyonunu engellemek amacıyla rezorbe olan kollajen bariyer membran (Bio-Gide<sup>®</sup>, Geistlich Pharma AG, Wolhusen, İsvire) kullanılmıřtır.

Etik kurallar gereęi, implantasyon iin yeni geliřtirilen materyaller, insanlarda klinik testlerden nce insan olmayan modellerde test edilmelidir. İn vitro testler, kolayca standart hale getirilmiř ve kontrol edilen bir ortamda hcre-malzeme etkileřimi ve olası toksisite hakkında deęerli bilgiler saęlayabilirken; hayvan deneyleri, implante edilmiř biyomalzemelerin davranıřını tam olarak deęerlendirmek iin gereken karmařık ortamları saęlayabilir.

Sins tabanı ykseltilmesi uygulaması yapılan deneysel alıřmalarda kullanılan hayvan trlerinden biri tavřanlardır. Tavřanların kullanılma nedenleri; kemiklerinin birleřimi ve mekanik zelliklerinin insan kemięine benzemesi, fizyolojik kemik iyileřmesinin insandakine yakın olması, bakımlarının ucuz olması, hızlı kemik iyileřmesi metabolizmaları nedeniyle iyileřme srelerinin kısa olması, beslenmelerinin ve anesteziyelerinin kolay olmasıdır.

Yukarıda belirtilen zellikler gz nnde bulundurularak alıřmamızda deney hayvanı olarak tavřan tercih edilmiřtir.

Sins tabanı ykseltilmesi amacıyla tavřanların kullanıldıęı deneysel alıřmalarda, histolojik deęerlendirme dnemlerinin farklı olduęu grlmektedir. (132,150,153) Tavřanlarda izlenen kemik iyileřme sreci insanlardakine benzemekle beraber yaklařık 3 kat daha hızlıdır. Tavřanlarda 8 haftalık bekleme sreci, insanlarda 6 aya denk gelmektedir. (150) Bu nedenle, alıřmamızın 8 hafta sonunda bitirilmesi uygun grlmřtr. Daha nce

yapılan tavşan deneylerinde, kemik iyileşmesi açısından 4. ve 8. haftalar arasında büyük farklılıklar görülmüştür. (153) Biz de çalışmamızda, kullanılan materyallerin 4. ve 8. haftalardaki kemik iyileşmesine etkilerini karşılaştırmak amacıyla ilk sakrifikasyon zamanı olarak 4. hafta, ikinci sakrifikasyon zamanı olarak 8. haftayı seçtik. Bu dönemler sonunda alınan örneklerden hazırlanan kesitlerde; inflamasyon bulguları, yeni kemik oluşumu yüzdesi, yeni kemik alanı, osteoid alanı, rezidüel greft materyali yüzdesi, kemik iliği yüzdesi, yeni vasküler yapıların sayısı ve yumuşak doku yüzdesi histolojik ve histomorfometrik olarak değerlendirilmiştir.

Bir biyomateryalin vücuda yerleştirilmesi ilgili doku ya da organda yaralanmayla sonuçlanır. Yaralanmayı takiben kan ile biyomateryal etkileşimi sonucunda, kan pıhtısı ve geçici matriks oluşumu gözlenir. Geçici matriks oluşumunun ardından, nötröfillerle karakterize akut inflamasyon başlar. Akut inflamasyon, genelde 1 haftadan kısa sürede sona erer. Akut inflamasyonu takiben lenfositler ve plazma hücreleri ile karakterize kronik inflamasyonun başlaması, yabancı cisim reaksiyonuna işaret etmektedir. Biyoyumlu materyallerde, akut ve kronik inflamasyon kısa sürede sonlanmalıdır. (154) Doku yaralanması ile ilişkili inflamatuvar cevabın oluşumunda, lenfositler makrofajlarla birlikte önemli rol oynar. Kronik inflamasyon, yabancı cisim reaksiyonunu işaret ettiği ve lenfositlerle karakterize olduğu için, kullanılan materyallerin biyoyumluluğunu gözleyebilmek amacıyla bu çalışmada inflamasyon bulgusu olarak lenfosit infiltrasyonu değerlendirilmiştir. (155)

Ksenogreft kullanılarak sinüs taban yükseltilmesi uygulanan bir çalışmada 5 ay sonunda alınan biyopsilerde herhangi bir akut veya kronik inflamasyon bulgusuna rastlanmamıştır. (156)

Smith ve ark., yaptıkları araştırmada koyunlarda sinüs taban yükseltilmesi yaptılar ve ogmentasyon materyali olarak Bio-Oss® partikülleri kullandılar. 4, 6 ve 12. haftalarda aldıkları biyopsilerin hiçbirinde inflamasyon bulgusuna rastlamadılar. (157) Bizim çalışmamızda bu araştırmadan farklı olarak 4. haftada osteotomi bölgesinde hafif dereceli inflamasyon izlenirken 8. haftada bu araştırmaya benzer şekilde herhangi bir inflamasyon bulgusu saptanmamıştır.



Xu ve ark., farklı büyüklüklerdeki deproteinize greft materyallerinin sinüs tabanı yükseltilmesi uygulamalarındaki kullanımını araştırdıkları deneysel bir çalışmada, tavşanlardan 1., 4. ve 8. haftalarda alınan biyopsilerin hiçbirinde akut ya da kronik inflamasyon görülmediği bildirilmiştir. (158)

Yapılan klinik bir çalışmada sinüs taban yükseltilmesinde kullanılan Bio-Oss® partiküllerinin yeni kemik oluşumundaki etkinliği araştırılmıştır. Hastalardan post-operatif 6. ayda, implant yerleştirme esansında alınan biyopsilerin hiçbirinde inflamasyon izlenmemiştir. (115)

Yildirim ve ark., Bio-Oss® partiküllerini venöz kan ile karıştırarak sinüs taban yükseltilmesinde membran altında oluşturdukları boşluğa yerleştirdikleri çalışmalarında, hastalardan ortalama 9.5 ay sonra aldıkları biyopsilerde herhangi bir akut ya da kronik inflamasyon bulgusuna rastlamadıklarını bildirmişlerdir. (145)

Omura ve ark., kemik morfojenik proteinleri emdirilmiş atelokollajen süngerlerin kemik oluşturma potansiyellerini araştırdıkları deneysel çalışmalarında, 4. hafta sonunda elde ettikleri biyopsilerde herhangi bir inflamatuvar yanıt rastlamadılar. (159) Bizim çalışmamızda bu araştırmadan farklı olarak 4. haftada osteotomi bölgesinde hafif dereceli inflamasyon izlenirken, 8. haftada herhangi bir inflamasyon izlenmemiştir.

Triplet ve ark., otojen kemik ile kemik morfojenik proteini emdirilmiş atelokollajen süngerlerin sinüs taban yükseltilmesinde etkinliğini karşılaştırdıkları çalışmalarında, atelokollajen süngerlerin kullanıldığı hastalarda belirgin bir inflamatuvar ve immün cevap gelişmediğini göstermişlerdir. (160)

Çalışmamızda yukarıda sıralanan araştırmalarla paralel şekilde, 8. haftada sakrifikasyonları yapılan tavşanların oluşturduğu grupların (S2 ve G2) hiçbirinde inflamatuvar bir yanıt izlenmemiştir. (115,145,156–158) Bu, hem ksenojen greft partiküllerinin (Bio-oss®), hem de atelokollajen süngerlerin (Collaplug®) biyoyumlu materyaller olduğu ve herhangi bir yabancı cisim reaksiyonuna neden olmadıklarını düşündürmektedir. 4. haftada sakrifiye edilen tavşanların oluşturduğu gruplarda (S1 ve G1), osteotomi alanında izlenen hafif dereceli inflamasyonun, bu bölgeye yerleştirilen bariyer membranının degradasyonuna bağlı olduğu düşünülmüştür.

Sinüs taban yükseltilmesi uygulamalarında, Schneiderian membranın elevasyonunun ardından oluşturulan boşluğa, implantlar ve/veya çeşitli biyomateryaller yerleştirilerek bu boşluğun korunması ve bu alanda yeni kemik oluşumu hedeflenmektedir. Gerekli süre beklendikten sonra elde edilebilen biyopsilerde histolojik ve histomorfometrik incelemeler gerçekleştirilebilir. Hazırlanan preparatlarda yapılan histomorfometrik inceleme sonrası oluşan yeni kemiğe ait BV/TV değerleri, ilgilenilen alandaki yeni kemik oluşum hacminin toplam dokudaki yüzdesini göstermektedir. (161) Bu değer aynı zamanda yerleştirilen materyalin yeni kemik oluşturma yeteneği olarak kabul edilebilir. Çalışmamızda kullanılan greft materyallerinin yeni kemik oluşturma yeteneklerini karşılaştırmak amacıyla 4. ve 8. haftalarda elde edilen biyopsilerden hazırlanan preparatlarda histomorfometrik inceleme yapılmış ve yeni oluşan kemiğe ait BV/TV değerleri karşılaştırılmıştır.

Farklı greft materyallerinin sinüs taban yükseltilmesi sonrası klinik ve histolojik karakteristiklerinin değerlendirildiği bir çalışmada, Bio-Oss® partiküllerinin kullanıldığı hastalardan 5 ayın sonunda alınan örneklerde yapılan histomorfometrik analizlerde BV / TV değeri ortalama %24.90 olarak belirlenmiştir. (162)

Bassil ve ark., ksenojen greft materyallerinin kullanıldığı sinüs taban yükseltilmesi uygulamalarında yeni kemik oluşumunu histolojik ve histomorfometrik olarak değerlendirdikleri çalışmada, 8 ay sonunda hastalardan elde ettikleri biyopsilerde ortalama %17.6 yeni kemik oluşumu saptanmıştır. (146)

Handschel ve ark., sinüs taban yükseltilmesinde kullanılan değişik greft materyallerini histomorfometrik olarak değerlendirdikleri meta-analizde, ksenojen greftlerin kullanıldığı hastalarda 4 ay ile 9 ay arasında alınan örneklerde ortalama %23, 9 ay sonrasında alınan örneklerde ortalama %38 yeni kemik oluşumu belirlenmiştir. (128)

İki farklı greft materyalinin sinüs taban yükseltilmesi uygulamalarında histomorfometrik değerlendirilmesinin yapıldığı bir çalışmada, ksenojen greft kullanılan hastalarda ortalama 6 aylık bekleme sonunda elde edilen biyopsilerde, ortalama %27,5 yeni kemik oluşumu gözlenmiştir. (11) Bu değer bizim çalışmamıza uygun olarak, 8. haftada ksenojen greft kullanığımız bölgelerden aldığımız örneklerden elde ettiğimiz sonuca oldukça yakındır.

John ve ark., yaptıkları çalışmada, sinüs taban yükseltilmesi sonrası 3 ila 8 ay bekleme süresinin ardından implant yerleştirme seansında aldıkları örneklerde yaptıkları histomorfometrik analiz sonucunda ksenojen kemik grefti kullanılan hastalarda ortalama %29.5 oranında yeni kemik oluşumu ve BV/ TV değerinin bekleme süresi arttıkça yükseldiğini gözlemlediler. (163)

Scarano ve ark., sinüs taban yükseltilmesi yaptıkları ve ogmentasyon materyali olarak Bio-Oss® partikülleri kullandıkları hastalardan 4. ve 6. aylarda elde ettikleri biyopsileri histolojik ve histomorfometrik olarak inceledikleri çalışmalarında, yeni kemik oluşumunu 4. Ayda ortalama %28 ve 6. Ayda ortalama %31 olarak tespit ettiler. (147)

Kemik morfojenik proteini emdirilmiş atelokollajen süngerlerin, otojen kansellöz kemik ile sinüs taban yükseltilmesinde yeni kemik oluşumu açısından karşılaştırıldıkları deneysel bir çalışmada, tavşanlar 2., 4., 8. haftalarda sakrifiye edildi ve sinüs bölgelerinden biyopsiler alındı. Elde edilen preparatlarda yapılan histomorfometrik inceleme neticesinde atelokollajen sünger kullanılan bölgelerde sırasıyla %17.5 , %22.1 ve %22.4 oranında yeni kemik oluşumu belirlendi. (164)

Caneva ve ark., sinüs taban yükseltilmesinde kullanılan ksenojen greftlerin ve atelokollajen süngerlerin 7, 14, 21 ve 40. günlerdeki iyileşmelerini değerlendirdikleri deneysel çalışmada, atelokollajen sünger kullanılan bölgelerde sırasıyla ortalama %2.9, %8.9, %19.1 ve %28.3 oranında yeni kemik oluşumu belirlendi. (165)

Bizim çalışmamızda yapılan histomorfometrik incelemelerde ksenojen greft materyali (Bio-oss®) kullanılan bölgelerde, daha önce yapılan çalışmalara benzer olarak, 4. haftada ortalama  $23 \pm 6.5$ , 8. haftada  $41.4 \pm 9.5$  oranında yeni kemik oluşumu tespit edilmiştir. (11,128,146,147,162,163) Atelokollajen sünger (CollaPlug®) kullanılan bölgelerde ise 4. haftada  $27 \pm 9.9$ , 8. haftada  $39.5 \pm 9.5$  oranında yeni kemik oluşumu gözlenmiştir. Bu değerler Caneva ve ark. yaptıkları çalışmaya benzerlik göstermekle birlikte, Choi ve ark. yaptıkları çalışmadan daha yüksektir. (164,165)

Elde ettiğimiz verilere göre yapılan istatistiksel analizler, gerek 4. hafta gerekse 8. haftada karşılaştırılan iki materyalin BV/TV değerleri arasında anlamlı bir farklılık bulunmadığını göstermiştir. Bu durum bize, iki materyalin yeni kemik oluşturma

yeteneklerinin benzer olduğunu düşündürmektedir. Her iki materyalin kendi içlerinde 4. ve 8. haftalara ait sonuçlar karşılaştırıldığında ise yeni kemik oluşumu anlamlı olarak artmıştır. Bu artış kemik yeniden şekillenmesinin araştırma süresince devam ettiğini, tavşanlarda 8 haftalık sürecin insanlarda 6-8 aya denk geldiği göz önünde bulundurulduğunda, ogmente edilen sinüs bölgelerine implant yerleştirmek için 6 aylık bekleme süresinin gerekliliğini düşündürmektedir.

Atelokollajen sünger kullanılarak yapılan sinüs taban yükseltilmesi sonrası 8 hastadan alınan toplam 13 örneğin histolojik olarak incelendiği çalışmada, 6 ay sonunda sinüs membranı altında çok az kemik oluştuğu veya hiç oluşmadığı tespit edildi. Atelokollajen süngerlerin membran altında oluşturulan boşluğu korumada yetersiz olduğu belirtildi. (166)

Deneysel bir hayvan çalışmasında Choi ve ark. atelokollajen süngerlerin yapısal dayanıklılığının sinüs içerisinde ogmente edilen hacmi korumada yetersiz olduğunu belirttiler. (150)

Benzer bir hayvan çalışmasında, atelokollajen süngerlerin tamamen rezorbe olduğu, yeni kemik oluşumu görülmesine rağmen sinüs membranı altında oluşturulan boşluğun büyük bir kısmının korunamadığı belirtilmiştir. (165)

Berberi ve ark. sinüs taban elevasyonu uyguladıkları hastalarda Schenederian Membran altına atelokollajen süngerler yerleştirerek, yeni kemik oluşumunu histolojik ve radyolojik olarak inceledikleri klinik çalışmada, hem histolojik hem de radyolojik olarak yeni kemik oluşumunu gösterdiler. (151)

Yeni kemik dokusuna ait histomorfometrik inceleme sonrası elde edilen B.Ar değeri oluşan yeni kemik alanı hakkında bilgi vermektedir. Bu çalışmada iki sakrifikasyon zamanında da atelokollajen sünger kullanılan bölgelerde görülen yeni kemik alanı, ksenojen greft kullanılan bölgelerde görülen yeni kemik alanına göre istatistiksel olarak anlamlı şekilde düşük bulunmuştur. ( $P<0.05$ ) Bu durum, atelokollajen süngerlerin iyileşme süreci boyunca, Caneva ve ark., Choi ve ark. ve Ahn ve ark. yaptıkları çalışmalara benzer şekilde, hacimlerini koruyamadıklarını göstermektedir. (150,165,166) Ksenojen greftlerin üstün osteokondüktif özellikleri, ogmente edilen hacmi korumuş ve atelokollajen sünger kullanılan bölgelere oranla çok daha fazla alanda yeni kemik oluşumu meydana gelmiştir.

Benzer durum, histomorfometrik ölçümlerden elde edilen osteoid alanı (Os. Ar) parametresi değerlendirildiğinde de gözlenmiştir. Os. Ar değerleri doğal iyileşme sürecinde yeni kemik ile yerdeğıştiren olan mineralize olmamış kemik matriksi alanını belirlemektedir. Çalışmamızda elde edilen Os. Ar değerleri istatistiksel olarak karşılaştırıldığında, ksenojen greft kullanılan bölgelerde, atelokollajen kullanılan bölgelere göre anlamlı düzeyde yüksek bulunmuştur. Bu durum bize, atelokollajen süngerlerin hızlı rezorbiyonlarına ve hacim kayıplarına bağılı olarak hazırlanan preparatlarda daha az osteoid alanı içerdiğini düşündürmektedir.

Maksillanın kemik onarımında osteojenik hücrelerin tam kökeni bilinmemektedir. Kan yoluyla bölgeye göç edebilir veya bölgede bulunan mevcut kök hücrelerden çoğalabilirler ya da ikisi de aynı anda gerçekleşebilir. Schneiderian membran (SM) ayrıca osteoprogenitör hücreler içerebilir; insan deneklerde bir dizi in vitro ve in vivo çalışmada, Srouji ve arkadaşları sinüs membranı örneklerinde osteoprogenitör hücreleri başarıyla göstermişlerdir. Bu hücreler farelere transplantasyonu takiben ektopik bölgelerde histolojik olarak belirgin kemik oluşturdu. (167,168) Bununla birlikte, sinüs membranı kaynaklı osteoprogenitör hücrelerin sinüs tabanı yükselmesinden sonra yeni kemik oluşumunda önemli bir rol oynayıp oynamadığı açık değildir. Örneğin, Scala ve ark. maymunlarda yaptıkları bir çalışmada sinüs taban yükseltilmesini takiben implant yerleştirildikten sonra, apikal implant yüzeyleri etrafında SM altında yeni kemik oluşmadığını göstermişlerdir. (169)

Scala ve ark., maymunlarda greft materyali kullanmaksızın lateral pencere yöntemiyle sinüs taban elevasyonu ve eşzamanlı implant uyguladıkları deneysel çalışmada yeni kemik oluşumunun maksiller sinüs duvarlarından ve septumundan itibaren oluştuğunu belirlediler. (120)

Jungner ve ark., benzer bir deneyde yerleştirdikleri implantların apeksi ve SM altında kalan bölgeye sol maksiller sinüste otojen greft yerleştirirken, sağ maksiller sinüste sadece kan pıhtısı bıraktılar. Yeni kemik oluşumunun kaynağını değerlendikleri bu çalışmada, sinüs tabanından itibaren implant yüzeyi boyunca kemik oluştuğunu ve Schneiderian membranın osteoindüktif potansiyel göstermediğini belirttiler. (170)

Xu ve ark., tavşan deneklerde, farklı büyüklüklerdeki greft partiküllerinin sinüs taban yükseltilmesinin sonuçlarına etkilerini inceledikleri çalışmada 1., 4. ve 8. haftada elde ettikleri biyopsilerde yaptıkları histolojik incelemelerde yeni kemiğin sinüs duvarlarına komşu bölgelerde oluştuğunu göstermişlerdir. (158)

Koyunlarda yapılan bir çalışmada, sinüs taban elevasyonun ardından Schneiderian membran altına test gruplarında rezorbe olabilen bariyer membran yerleştirilirken kontrol gruplarında bu uygulama yapılmamış ve SM'in yeni kemik oluşumuna katkısı incelenmiştir. Her iki grupta da benzer oranda yeni kemik oluşumu kaydedilmiş ve Schneiderian membranın osteojenik potansiyeline ait bir kanıt bulunamamıştır. (171)

Rong ve ark., köpekler üzerinde yaptıkları deneysel çalışmada sinüs membranının elevasyonunun ardından rezorbe olmayan çok ince titanium membran kullanarak bir grupta SM'ı diğer grupta sinüs kavitesinin tüm kemik duvarlarını örterek, oluşturdukları boşluğa ksenojen greft partikülleri yerleştirdiler. 1. ay ve 3. ayda aldıkları biyopsilerde yaptıkları histolojik incelemelerde Schneiderian membranı ekarte ettikleri deneklerde, maksiller sinüs duvarlarını ekarte ettikleri deneklere göre çok daha fazla yeni kemik oluştuğunu belirlediler. Deney sonucunda sinüs taban elevasyonlarında Schneiderian membranın osteojenik potansiyel gösterse de bu potansiyelin çevre kemikten çok daha az olduğunu belirttiler. (172)

Bizim çalışmamızda yeni kemik oluşumları Scala ve ark., Xu ve ark., Jungner ve ark. yaptıkları çalışmalara benzer şekilde, daha çok maksiller sinüs duvarlarından santral bölgelere doğru görüldü. Schneiderian membranın, iyileşmenin ilerleyen dönemlerinde ya da daha stabil koşulların sağlandığı durumlarda yeni kemik oluşumuna katkısı tamamen ekarte edilmese de çalışmamızın erken dönem sonuçlarında, bu katkı gösterilemedi. (120,149,158,171,173)

İdeal greft materyali; uygun sürede rezorbe olabilmeli, eksik kemiği kalıcı olarak tamamlayacak kemik yeniden şekillenmesini teşvik etmeli ve yeni oluşan kemikle yer değiştirmelidir. Sinüs tabanı yükseltilmesi uygulamalarında deproteinize ksenojen greftlerin yavaş rezorbe olması elde edilen boşluğun korunmasında oldukça önemlidir. Hızlı bir rezorpsiyon görülmesi implant sahasının stabilizasyonunu tehlikeye sokabilmektedir. Ancak deproteinize ksenojen kemik greftleri tamamen rezorbe olmazlar ve ogmentasyon amacıyla kullanılan bölgede homojen olmayan greft-kemik kompleksi oluşur. Bunun avantaj ya da

dezavantaj olduğunu gösteren herhangi bir kanıt bulunmamaktadır. Muhtemel avantajlardan biri, bu yapının kemik rezorbsiyonuna karşı korunaklı olması ve sinüs taban yükseltilmesinde uzun dönem stabiliteyi garanti etmesi olabilir. (174)

Ksenogreft kullanılarak sinüs taban yükseltilmesi uygulanan bir çalışmada 5 ay sonunda alınan biyopsilerde yapılan histomorfometrik analizde residüel greft miktarı ortalama  $\%31.0 \pm 1.6$  olarak gösterilmiştir. (156) Scarano ve ark., Yildirim ve ark., yaptıkları insan çalışmalarında kullanılan greft materyalinde rezorbsiyon görülmediğini belirtmişlerdir. (145,147)

Iezzi ve ark., sinüs tabanı yükseltmesi yaptıkları bir hastadan 14 yıl sonra aldıkları örneklerde ksenojen kemik greft partiküllerinin hâlâ mevcut olduğunu, bu materyallerin geç rezorbe olduğunu ya da hiç olmadığını, bu durumun da kemik stabilitesine faydalı olduğunu belirtmişlerdir. (174)

Schmitt ve ark., farklı greft materyallerinin sinüs taban yükseltilmesi sonrası klinik ve histolojik karakteristiklerinin değerlendirdikleri bir çalışmada, Bio-Oss® partiküllerininin kullanıldığı hastalarda yapılan histomorfometrik analizlerde rezidüel greft miktarı ortalama  $\%21.36$  olarak belirlenmiştir. (162)

Bassil ve ark., ksenojen greft partiküllerinin (Bio-Oss®) tek başlarına kullandıkları sinüs taban yükseltilmesi uygulamalarının ardından yeni kemik oluşumunu klinik, histolojik ve histomorfometrik olarak inceledikleri çalışmada, elde ettikleri preparatlarda yaptıkları histomorfometrik ölçümlerin neticesinde  $\%29.9 \pm 4.9$  oranında rezidüel greft materyali bulunduğunu belirlediler. (146)

Pettinicchio ve ark., üç farklı greft materyalinin sinüs taban elevasyonlarındaki etkinliğini karşılaştırdıkları retrospektif çalışmada, Bio-Oss® kullandıkları hastalardan 6 aylık bekleme süresinin sonunda elde ettikleri biyopsilerde yaptıkları histomorfometrik inceleme sonrası  $\%29 \pm 1.8$  oranında rezidüel greft materyaline rastladılar. Oluşan yeni kemik miktarının rezidüel greft miktarı ile ters orantılı olduğunu bildirdiler. (175)

Bizim çalışmamızda ksenojen greft kullanılan bölgelerden alınan örneklerde yapılan histomorfometrik ölçümlerde 4. haftada ortalama  $\%34.79 \pm 11.80$ , 8. haftada ortalama

%30.19 ± 8.46 oranında rezidüel greft partikülleri görülmüştür. Bu oranlar daha önce aynı materyal kullanılarak yapılan çalışmalara benzerlik göstermektedir. (145,147,156,174,175) Histomorfometrik sonuçlar birbirleri ile karşılaştırıldığında istatistiksel olarak anlamlı bir sonuç çıkmaması, ksenojen greftler ile daha önce yapılan çalışmalara paralel olarak, bu materyalin oldukça yavaş rezorbe olduğunu ya da rezorbe olmadığını düşündürmektedir.

Choi ve ark., kemik morfojenik proteini emdirilmiş atelokollajen süngerlerin yapısal dayanıklılıklarını inceledikleri deneysel çalışmada, 8 hafta sonunda sakrifiye ettikleri tavşanlardan aldıkları biyopsilerde yaptıkları histolojik incelemede atelokollajen süngerlerin tamamen rezorbe olduğunu belirlediler. (150)

Benzer bir çalışmada Caneva ve ark., 7., 14., 21., 40. günlerde sakrifiye ettikleri tavşanlardan aldıkları biyopsilerdeki gerçekleştirdikleri histomorfometrik incelemede 21. günden itibaren atelokollajen süngerlerin neredeyse tamamen rezorbe olduğunu belirlemişlerdir. (165)

Triplet ve ark., otojen kemik ile kemik morfojenik proteini emdirilmiş atelokollajen süngerlerin sinüs taban yükseltilmesinde etkinliğini karşılaştırdıkları çalışmalarında, implant yerleştirme seansında aldıkları biyopsilerde yaptıkları histolojik incelemede atelokollajen süngerlerin tamamen rezorbe olduğunu göstermişlerdir. (160)

Atelokollajen süngerlerin sinüs taban elevasyonlarındaki etkinliğinin klinik, radyolojik ve histolojik olarak incelenendiği bir çalışmada, hastalardan ortalama 6 ay sonunda alınan biyopsilerde yapılan histolojik incelemelerde atelokollajen süngerlerin tamamen rezorbe olduğu görülmüştür. (151)

Çalışmamızda atelokollajen sünger kullanılan bölgelerde, gerek 4. haftada gerekse 8. haftada alınan örneklerde, daha önce bu materyalin kullanıldığı çalışmalara benzer olarak, tamamen rezorbsiyon görülmüş ve herhangi bir rezidüel yapı ile karşılaşmamıştır. (150,151,160,165)

Yumuşak doku ve/veya kemik iliği komponentleri yeni kemik oluşumu ile birlikte değerlendirildiğinde, rejenere olan dokunun “densite indeksi” olarak kabul edilebilir. Bu gösterge implant yerleştirilmesinde primer stabilitenin sağlanmasında oldukça önemli bir rol



oyun. (175,176) Pek çok klinik ve deneysel çalışmada yapılan histomorfometrik incelemelerde yumuşak doku ve/veya kemik iliği alanları değerlendirilmiştir. (147,156,164,165,174,175,177)

Pettinicchio ve ark., üç farklı greft materyalinin sinüs taban yükseltilmesindeki etkinliğini araştırdıkları insanlar üzerinde yaptıkları histomorfometrik çalışmada, Bio-Oss® kullandıkları bölgelerde 6 aylık bekleme süresinin sonunda % 36±1.3 oranında yumuşak doku komponentleri görülmüştür. (175)

Iezi ve ark., sundukları vaka raporunda ksenojen greft kullanarak uyguladıkları sinüs taban yükseltilmesinin takiben yükledikleri bir implantı, 14 yıllık fonksiyonun ardından çıkarmak zorunda kaldılar. İmplant çıkartılırken aldıkları biyopsilerde yaptıkları inceleme sonunda %11.2±5.42 oranında yumuşak doku komponentleri belirlediler. (174)

Orsini ve ark., insanlar üzerinde yaptıkları çalışmada sinüs taban yükseltilmesinde kullanılan ksenojen greftleri histolojik değerlendirdikleri çalışmada, 5. ayın sonunda aldıkları biyopsilerde yaptıkları incelemelerde %38±1.6 oranında yumuşak doku oluşumu gözlemladiler. (156)

Aynı materyallerin kullanıldığı benzer bir çalışmada Scarano ve ark., 4. ve 6. ayda aldıkları biyopsilerde yaptıkları incelemelerde 4. ayda %36, 6. ayda %34 oranında yumuşak doku komponentleri gözlemladiler. (147)

Çalışmamızda yapılan histomorfometrik incelemelerde, yumuşak doku komponentlerinin oluşum oranları ksenojen greft (Bio-Oss®) kullanılan bölgelerde 4. haftada %42.2±13.6, 8. haftada %28.42 ± 15.6 olarak ölçülmüştür. Burada görülen azalma 4. hafta ölçümlerinde görülen dense fibröz bağ dokusunun yeni kemik ile yerdeğiştirmesiyle açıklanabilir. 8. hafta sonunda elde edilen değerler insan çalışmalarında yaklaşık 6. ay ile karşılaştırıldığında düşük kalmıştır. (147,156,175) Bu farklılığın, çalışmalarda farklı türdeki canlıların kullanılmasından kaynaklandığı düşünülmektedir.

Wada ve ark., sinüs taban elevasyonlarında, kemik morfojenik proteini emdirilmiş ateolokollajen süngerlerin, otojen kemik ile histolojik ve histomorfometrik olarak karşılaştırdıkları deneysel çalışmada, 8. hafta sonunda deneklerden aldıkları biyopsilerde

yumuşak doku komponentlerini atelokollajen kullandıkları bölgelerde %77.6±4.4 ve otojen kemik kullandıkları bölgelerde %78.1±4.5 olarak belirlediler. (164)

Lambert ve ark., sinüs taban yükseltilmesinde, farklı materyallerin etkilerini araştırdıkları çalışmada, tavşan deneklerin maksiller sinüslerinde oluşturdukları boşlukları sadece pıhtı, otojen kemik veya ksenojen greft ile doldurdular. 6. ayın sonunda aldıkları biyopsilerde kan pıhtısı olan kullandıkları deneklerde %77.6, otojen kemik kullandıkları deneklerde %81.3, ksenojen greft kullandıkları deneklerde %49.2 oranında yumuşak doku bileşeni gözlemlenildi. (177)

Caneva ve ark., sinüs taban elevasyonlarında atelokollajen süngerleri ksenojen greftler ile karşılaştırdıkları deneysel çalışmada, deneklerden farklı zamanlarda aldıkları örnekler üzerinde histomorfometrik ölçümler yaptılar. 40. günün sonunda atelokollajen kullandıkları bölgelerde toplam %61.6 oranında yumuşak doku oluşumu belirlerken, ksenojen greft kullanılan bölgelerde bu oran %32 idi. (165)

Çalışmamızda atelokollajen sünger kullanılan bölgelerde yumuşak doku oluşum oranı ise 4. haftada %72.9±9.9, 8. haftada %60.52±9.55 olarak ölçüldü. İki dönem arasındaki azalmanın devam eden rejenerasyon sürecinde yeni kemik oluşumuna bağlı olduğu düşünülmüştür. Çalışmamıza ait sonuçlar, benzer çalışmalar ile karşılaştırıldığında, uyumluluk göstermektedir. (164,165,177)

Çalışmamızda “kemik iliği mesafesi” yağ, bağ doku ve/veya kemik iliği elemanları içeren boşluklar olarak tanımlandı. Yumuşak doku bileşenleri arasından kemik iliği mesafesi oluşumunu ayrıca incelediğimizde atelokollajen sünger kullanılan bölgelerde, ksenojen greft kullanılan bölgelere göre istatistiksel olarak anlamlı düzeyde yüksek oranda kemik iliği oluşumu görülmüştür. Bu durum bize atelokollajen sünger kullanılan bölgelerde izlenen kemik yoğunluğu düşük olmak ile birlikte, daha yoğun kemik trabeküler ağının oluştuğunu düşündürmüştür.

## 6. SONUÇLAR

Tip 1 atelokollajen içeren süngerlerin (CollaPlug®) ve ksenojen greftlerin (Bio-Oss®) sinüs tabanı yükseltilmesi uygulamalarında yeni kemik oluşumuna etkileri yönünden bu çalışmada histolojik ve histomorfometrik olarak incelendi.

- Her iki materyalin kullanıldığı bölgelerde belirgin bir inflamasyon ve yabancı cisim reaksiyonu görülmedi
- Her iki materyal kullanıldıkları bölgelerde yeni kemik oluşumunu sağladı.
- Yeni kemik oluşturabilme yetenekleri açısından değerlendirildiğinde iki materyal arasında histomorfometrik farklılık bulunmadı
- Her iki materyal, kullanıldığı bölgelerde benzer miktarda vasküler proliferasyon oluşması sağlayarak osteojenik hücrelerin transferi için uygun ortam oluşturdu.
- Atelokollajen sünger deney süresi boyunca başlangıçtaki hacmini koruyamadı ve ogmente edilen alan büyük oranda kollabe oldu.
- Ksenojen greft üstün hacimsel stabilite gösterdi ve çalışma boyunca hacmini koruyarak, yeni oluşacak olan kemik için çatı görevi üstlendi.
- Atelokollajen sünger deney süresince tamamen rezorbe olurken, ksenojen greft partiküllerinde çok düşük derecede rezorbsiyon eğilimi görüldü.
- Yeni oluşan kemik ve osteoid alanları değerlendirildiğinde ksenojen greftin, atelokollajen süngere göre çok daha fazla yeni kemik ve osteoid alanı oluşturduğu görüldü.
- Oluşan yeni kemik maksiller sinüs duvarlarına yakın bölgelerden orjin aldı, Schneiderian membranın kemik oluşumuna katkısı gözlenmedi.
- Atelokollajen sünger kullanılan alanlarda oluşan yeni kemik daha düşük densite gösterirken, ksenojen greft kullanıla bölgelerde kemik-greft kompleksi daha dens bir yapıda izlendi.
- Atelokollajen sünger kullanılan bölgelerde ksenojen grefte göre daha yoğun trabeküler kemik ağı oluştu.

## 7. KAYNAKLAR

1. Kim Y-H, Choi N-R, Kim Y-D. The factors that influence postoperative stability of the dental implants in posterior edentulous maxilla. *Maxillofac Plast Reconstr Surg.* 2017.
2. Ekfeldt, A., Johansson, L. Å., Christiansson, U. et al. A retrospective analysis of factors associated with multiple implant failures in maxillae. *Clin Oral Implants Res.* 2001.
3. C. M. Contemporary implant dentistry. Mosby Co, St Louis. 1999.
4. Calandriello R, Tomatis M. Simplified Treatment of the Atrophic Posterior Maxilla via Immediate/Early Function and Tilted Implants: A Prospective 1-Year Clinical Study. *Clin Implant Dent Relat Res.* 2005.
5. Raghoobar GM, Timmenga NM, Reintsema H, Stegenga B, Vissink A. Maxillary bone grafting for insertion of endosseous implants: Results after 12-124 months. *Clin Oral Implants Res.* 2001.
6. OT J. The Sinus Bone Graft, Second Edition. Quintessence Pub. Co.; 2006.
7. Morand M, Irinakis T. The challenge of implant therapy in the posterior maxilla: providing a rationale for the use of short implants. *The Journal of oral implantology.* 2007.
8. Sohn DS, Bae MS, Choi BJ, An KM, Shin HI. Efficacy of demineralized bone matrix paste for maxillary sinus augmentation: A histologic and clinical study in humans. *Oral Surgery, Oral Med Oral Pathol Oral Radiol Endodontology.* 2009.
9. Lundgren S, Moy P, Johansson C. Augmentation of the maxillary sinus floor with particulated mandible: A histologic and histomorphometric study. *Int J Oral Maxillofac Implant.* 1996;11:760–6.
10. Bastos AS, Spin-Neto R, Conte-Neto N, Galina K, Boeck-Neto RJ, Marcantonio C, et al. Calvarial autogenous bone graft for maxillary ridge and sinus reconstruction for rehabilitation with dental implants. *J Oral Implantol.* 2014.
11. Rodriguez y Baena R, Pastorino R, Gherlone E, Perillo L, Saturnino S, Lucchese A. Histomorphometric Evaluation of Two Different Bone Substitutes in Sinus Augmentation Procedures: A Randomized Controlled Trial in Humans. *Int J Oral Maxillofac Implants.* 2017;32(1):188–94.

12. Rickert D, Vissink A, Slot WJ, Sauerbier S, Meijer HJA, Raghoobar GM. Maxillary sinus floor elevation surgery with BioOss® mixed with a bone marrow concentrate or autogenous bone: Test of principle on implant survival and clinical performance. *Int J Oral Maxillofac Surg.* 2014;
13. Shanbhag S, Shanbhag V, Stavropoulos A. Volume Changes of Maxillary Sinus Augmentations over Time: A Systematic Review. *Int J Oral Maxillofac Implants.* 2014.
14. Lundgren S, Andersson S, Gualini F, Sennerby L. Bone reformation with sinus membrane elevation: A new surgical technique for maxillary sinus floor augmentation. *Clin Implant Dent Relat Res.* 2004;6(3):165–73.
15. Palma VC, Magro-Filho O, De Oliveria JA, Lundgren S, Salata LA, Sennerby L. Bone Reformation and Implant Integration following Maxillary Sinus Membrane Elevation: An Experimental Study in Primates. *Clin Implant Dent Relat Res.* 2006;8(1):11–24.
16. Pinchasov G, Juodzbaly G. Graft-Free Sinus Augmentation Procedure: a Literature Review. *J Oral Maxillofac Res.* 2014.
17. Alayan J, Vaquette C, Saifzadeh S, Hutmacher D, Ivanovski S. A histomorphometric assessment of collagen-stabilized anorganic bovine bone mineral in maxillary sinus augmentation - a randomized controlled trial in sheep. *Clin Oral Implants Res.* 2016;
18. Drettner B, Aust R. Pathophysiology of the paranasal sinuses. *Acta Otolaryngol.* 1977.
19. Kim M-J, Jung U-W, Kim C-S, Kim K-D, Choi S-H, Kim C-K, et al. Maxillary Sinus Septa: Prevalence, Height, Location, and Morphology. A Reformatted Computed Tomography Scan Analysis. *J Periodontol.* 2006.
20. Chanavaz M. Maxillary sinus: anatomy, physiology, surgery, and bone grafting related to implantology--eleven years of surgical experience (1979-1990). *J Oral Implantol.* 1990.
21. Şakul U, Bilecenoğlu B. Baş ve boynun klinik bölgesel anatomisi. Özkan Matbaacılık. 2009.
22. A S, Madjar D. Maxillary sinus pneumatization following extractions: a radiographic study. *Int J Oral Maxillofac Implant.* 2008;23:48–56.
23. Monje A, Catena A, Monje F, Gonzalez-García R, Galindo-Moreno P, Suarez F, et al. Maxillary Sinus Lateral Wall Thickness and Morphologic Patterns in the Atrophic Posterior Maxilla. *J Periodontol.* 2014.

24. Rosano G, Taschieri S, Gaudy JF, Del Fabbro M. Maxillary sinus vascularization: A cadaveric study. *J Craniofac Surg.* 2009.
25. Gauthier A, Lézy JP, Vacher C. Vascularization of the palate in maxillary osteotomies: Anatomical study. *Surg Radiol Anat.* 2002.
26. Rosano G, Taschieri S, Gaudy JF, Weinstein T, Del Fabbro M. Maxillary sinus vascular anatomy and its relation to sinus lift surgery. *Clin Oral Implants Res.* 2011.
27. Balshi TJ, Wolfinger GJ. Management of the posterior maxilla in the compromised patient: Historical, current, and future perspectives. *Periodontology 2000.* 2003.
28. Bağcı E. İnce ağılı, gözenekli kemik (D-4) yapısına sahip üst arka çene bölgesinde implant uygulaması: 5 yıllık bir olgu raporu. *Hacettepe Dişhekimliği Fakültesi Derg.* 2006;4:46–52.
29. Miloro M, Peter GEG, Peter EL. *Peterson's Principles of Oral and Maxillofacial-* second edition. BC Decker Inc. 2004.
30. Lawson W, Patel ZM, Lin FY. The development and pathologic processes that influence maxillary sinus pneumatization. *Anatomical Record.* 2008.
31. Wang RG, Jiang S, Gu R. The cartilaginous nasal capsule and embryonic development of human paranasal sinuses. *J Otolaryngol.* 1994.
32. Thomas A, Raman R. A comparative study of the pneumatization of the mastoid air cells and the frontal and maxillary sinuses. *Am J Neuroradiol.* 1989.
33. Shapiro R, Schorr S. Original investigations: A consideration of the systemic factors that influence frontal sinus pneumatization. *Invest Radiol.* 1980.
34. Rosen MD, Sarnat BG. Change of volume of the maxillary sinus of the dog after extraction of adjacent teeth. *Oral Surgery, Oral Med Oral Pathol.* 1955.
35. Harorh A, Bocutoglu O. The comparison of vertical height and width of maxillary sinus by means of Waters' view radiograms taken from dentate and edentulous cases. *Ann Dent.* 1995.
36. Ohba T, Langlais RP, Morimoto Y, Tanaka T, Hashimoto K. Maxillary sinus floor in edentulous and dentate patients. *Indian J Dent Res.* 2001;12(3):121–5.
37. Wolff J. *The Law of Bone Remodeling".* : Springer, 1986. 1986.
38. Frost HM. Wolff's Law and bone's structural adaptations to mechanical usage: an overview for clinicians. *Angle Orthodontist.* 1994.
39. Watzek G, Weber R, Bernhart T. Anatomic and Physiologic Fundamentals of Sinus Floor Augmentation. In: *The Sinus Bone Graft.* Quintessence Publishing; 1999. p. 31–49.

40. Chrcanovic B, Albrektsson T, Wennerberg A. Bone Quality and Quantity and Dental Implant Failure: A Systematic Review and Meta-analysis. *Int J Prosthodont*. 2017.
41. Cawood JI, Howell RA. A classification of the edentulous jaws. *Int J Oral Maxillofac Surg*. 1988.
42. Van Steenberghe D, Jacobs R, Desnyder M, Maffei G, Quirynen M. The relative impact of local and endogenous patient-related factors on implant failure up to the abutment stage. *Clin Oral Implants Res*. 2002.
43. Ulm C, Tepper G, Blahout R, Rausch-Fan X, Hienz S, Matejka M. Characteristic features of trabecular bone in edentulous mandibles. *Clin Oral Implants Res*. 2009.
44. Fuh LJ, Huang HL, Chen CS, Fu KL, Shen YW, Tu MG, et al. Variations in bone density at dental implant sites in different regions of the jawbone. *J Oral Rehabil*. 2010.
45. Turkyilmaz I, Tözüm TF, Tumer C. Bone density assessments of oral implant sites using computerized tomography. *J Oral Rehabil*. 2007.
46. Friberg B, Jemt T, Lekholm U. Early failures in 4,641 consecutively placed Brånemark dental implants: a study from stage 1 surgery to the connection of completed prostheses. *Int J Oral Maxillofac Implants*. 1991.
47. Glauser R, Ree A, Lundgren AK, Gottlow J, Hammerle CHR, Scharer P. Immediate occlusal loading of Brånemark implants applied in various jawbone regions: A prospective, 1-year clinical study. *Clin Implant Dent Relat Res*. 2001.
48. Traini T, Piattelli A, Caputi S, Degidi M, Mangano C, Scarano A, et al. Regeneration of human bone using different bone substitute biomaterials. *Clin Implant Dent Relat Res*. 2015.
49. Chappard D, Aguado E, Huré G, Grizon F, Basle MF. The early remodeling phases around titanium implants: a histomorphometric assessment of bone quality in a 3- and 6-month study in sheep. *Int J Oral Maxillofac Implants* [Internet]. 14(2):189–96. Available from: <http://www.ncbi.nlm.nih.gov/pubmed/10212535>
50. Kim Y-H, Koak J-Y, Chang I-T, Wennerberg A, Heo S-J. A histomorphometric analysis of the effects of various surface treatment methods on osseointegration. *Int J Oral Maxillofac Implants* [Internet]. 18(3):349–56. Available from: <http://www.ncbi.nlm.nih.gov/pubmed/12814309>
51. Berglundh T, Lindhe J. Healing around implants placed in bone defects treated with Bio-Oss®: An experimental study in the dog. *Clin Oral Implants Res*. 1997.

52. Wetzel AC, Stich H, Caffesse RG. Bone apposition onto oral implants in the sinus area filled with different grafting materials. A histological study in beagle dogs. *Clin Oral Implants Res.* 1995
53. Valentini P, Abensur D, Densari D, Graziani JN, Hämmerle C. Histological evaluation of Bio-Oss in a 2-stage sinus floor elevation and implantation procedure. A human case report. *Clin Oral Implants Res.* 1998
54. Araújo MG, Linder E, Lindhe J. Bio-Oss® Collagen in the buccal gap at immediate implants: A 6-month study in the dog. *Clin Oral Implants Res.* 2011
55. M. H, L. S, S. L. A clinical and histologic evaluation of implant integration in the posterior maxilla after sinus floor augmentation with autogenous bone, bovine hydroxyapatite, or a 20:80 mixture. *Int J Oral Maxillofac Implants.* 2002.
56. Polyzois I, Renvert S, Bosshardt DD, Lang NP, Claffey N. Effect of Bio-Oss® on osseointegration of dental implants surrounded by circumferential bone defects of different dimensions: An experimental study in the dog. *Clin Oral Implants Res.* 2007;
57. Katsuyama H, SS J. *ITI treatment guide: Sinus floor elevation.* İstanbul: Quintssence; 2012.
58. J. R. Indications and contraindications for sinus grafting. In: *The sinus bone graft.* Illinois: Quintssence; 1999. p. 7–15.
59. Boyne PJ, James RA. Grafting of the maxillary sinus floor with autogenous marrow and bone. *J Oral Surg (Chic).* 1980.
60. Tatum H. Maxillary and sinus implant reconstructions. *Dent Clin North Am.* 1986.
61. Fenner M, Vairaktaris E, Fischer K, Schlegel KA, Neukam FW, Nkenke E. Influence of residual alveolar bone height on osseointegration of implants in the maxilla: A pilot study. *Clin Oral Implants Res.* 2009.
62. Van Den Bergh JPA, Ten Bruggenkate CM, Disch FJM, Tuinzing DB. Anatomical aspects of sinus floor elevations. *Clin Oral Implants Res.* 2000.
63. KAUFMAN E. Maxillary Sinus Elevation Surgery: An Overview. *J Esthet Restor Dent.* 2003.
64. Woo I, Le BT. Maxillary sinus floor elevation: Review of anatomy and two techniques. *Implant Dentistry.* 2004.
65. Boyne PJ. Analysis of performance of root-form endosseous implants placed in the maxillary sinus. *J Long Term Eff Med Implants.* 1993.



66. Lundgren S, Andersson S, Gualini F, Sennerby L. Bone reformation with sinus membrane elevation: A new surgical technique for maxillary sinus floor augmentation. *Clin Implant Dent Relat Res*. 2004.
67. Summers RB. A new concept in maxillary implant surgery: the osteotome technique. *Compendium*. 1994.
68. G. H. Crestal sinus floor elevation. In: Khoury F AH MP, editor. *Bone augmentation in oral implantology*. New York; 2006.
69. Summers RB. Sinus floor elevation with osteotomes. *J Esthet Restor Dent*. 1998.
70. Abadzhiev M. Alternative sinus lift techniques. Literature review. *J IMAB - Annu Proceeding (Scientific Pap)*. 2010.
71. Malevez C, Abarca M, Durdu F, Daelemans P. Clinical outcome of 103 consecutive zygomatic implants: A 6-48 months follow-up study. *Clin Oral Implants Res*. 2004.
72. Maló P, Rangert B, Nobre M. “All-on-four” immediate-function concept with brånemark system® implants for completely edentulous mandibles: A retrospective clinical study. *Clin Implant Dent Relat Res*. 2003.
73. Aparicio C, Perales P, Rangert B. Tilted implants as an alternative to maxillary sinus grafting: A clinical, radiologic, and periotest study. *Clin Implant Dent Relat Res*. 2001.
74. NICOLAE V, DUMITRA D, NICOLAE S. Complications of Maxillary Sinus Augmentation. *AmtsibiuRo [Internet]*. 2012;2(44):188–91. Available from: <http://www.amtsibiu.ro/Arhiva/2012/Nr2-en/Nicolae.pdf>
75. Mackiewicz Z, Niklińska WE, Kowalewska J, Chyczewski L. Bone as a source of organism vitality and regeneration. *Folia Histochemica et Cytobiologica*. 2011.
76. Boyle WJ, Simonet WS, Lacey DL. Osteoclast differentiation and activation. *Nature*. 2003.
77. Görgün M. Kemik dokusu. In: Erdoğan D, Hatipoğlu T, Görgün M IC, editor. *Genel histoloji*. Ankara: Hatipoğlu Yayınevi; 2011. p. 107–18.
78. Little N, Rogers B, Flannery M. Bone formation, remodelling and healing. *Surgery [Internet]*. 2011;29(4):141–5. Available from: <http://dx.doi.org/10.1016/j.mpsur.2011.01.002>
79. Çay HF, Sezer N. Kemik Yapısı ve Kemik Döngüsü Üzerine Bir Derleme. *Fiz Tıp*. 2002;5(3):177–84.
80. Kalfas IH. Principles of bone healing. *Neurosurgical focus*. 2001.

81. Frost HM. A 2003 update of bone physiology and Wolff's law for clinicians. *Angle Orthodontist*. 2004.
82. Frost HM. Changing Concepts in Skeletal Physiology: Wolff's Law, the Mechanostat, and the "Utah Paradigm." *Am J Hum Biol*. 1998.
83. Burr DB. Targeted and nontargeted remodeling. *Bone*. 2002.
84. Martin RB. Toward a unifying theory of bone remodeling. *Bone*. 2000.
85. Thomsen JS, Ebbesen EN, Mosekilde L. Relationships between static histomorphometry and bone strength measurements in human iliac crest bone biopsies. *Bone*. 1998.
86. Schmitz JP, Hollinger JO. The critical size defect as an experimental model for craniomandibulofacial nonunions. *Clin Orthop Relat Res*. 1986.
87. Bosch C, Melsen B, Vargervik K. Importance of the critical-size bone defect in testing bone-regenerating materials. *J Craniofac Surg*. 1998.
88. Schweikert M, Botticelli D, de Oliveira JA, Scala A, Salata LA, Lang NP. Use of a titanium device in lateral sinus floor elevation: An experimental study in monkeys. *Clin Oral Implants Res*. 2012.
89. Khan SN, Cammisa FP, Sandhu HS, Diwan AD, Girardi FP, Lane JM. The biology of bone grafting. *The Journal of the American Academy of Orthopaedic Surgeons*. 2005.
90. Raghoobar GM, Batenburg RH, Timmenga NM, Vissink A, Reintsema H. Morbidity and complications of bone grafting of the floor of the maxillary sinus for the placement of endosseous implants. *Mund Kiefer Gesichtschir*. 1999.
91. Hall MB. Morbidity from iliac crest bone harvesting. *J Oral Maxillofac Surg*. 1996;54(12):1430.
92. Wallace SS, Froum SJ. Effect of maxillary sinus augmentation on the survival of endosseous dental implants. A systematic review. *Annals of periodontology / the American Academy of Periodontology*. 2003.
93. Gerressen M, Riediger D, Hilgers RD, Hölzle F, Noroozi N, Ghassemi A. The volume behavior of autogenous iliac bone grafts after sinus floor elevation: A clinical pilot study. *J Oral Implantol*. 2015;41(3):276–83.
94. Buser D et al. 20 Years of Guided Bone Regeneration in Implant Dentistry. *Quintessence*. 2014.
95. Jensen OT, Shulman LB, Block MS, Iacono VJ. Report of the Sinus Consensus Conference of 1996. *Int J Oral Maxillofac Implants*. 1998.

96. Jensen SS, Aaboe M, Pinholt EM, Hjørtning-Hansen E, Melsen F, Ruyter IE. Tissue reaction and material characteristics of four bone substitutes. *Int J Oral Maxillofac Implants* [Internet]. 11(1):55–66. Available from: <http://www.ncbi.nlm.nih.gov/pubmed/8820123>
97. Kim Y, Nowzari H, Rich SK. Risk of Prion Disease Transmission through Bovine-Derived Bone Substitutes: A Systematic Review. *Clin Implant Dent Relat Res*. 2013.
98. Khoury F. Bone augmentation in oral implantology. Quintessence. 2006.
99. Jang HY, Kim HC, Lee SC, Lee JY. Choice of graft material in relation to maxillary sinus width in internal sinus floor augmentation. *J Oral Maxillofac Surg* [Internet]. 2010;68(8):1859–68. Available from: <http://dx.doi.org/10.1016/j.joms.2009.09.093>
100. Ranganathan M, Balaji M, Krishnaraj R, Narayanan V, Thangavelu A. Assessment of regeneration of bone in the extracted third molar sockets augmented using xenograft (CollaPlugTN Zimmer) in comparison with the normal healing on the contralateral side. *J Pharm Bioallied Sci*. 2017.
101. Aykın Ş, Çakmak G, Cila E. Kemik Greftleri ve Kemik Greftlerinin Yerini Tutabilecek Maddeler. *Türk Ortop ve Travmatoloji Birliği Derneği Derg*. 2004;(3):11–24.
102. Wilson CJ, Clegg RE, Leavesley DI, Percy MJ. Mediation of biomaterial-cell interactions by adsorbed proteins: A review. *Tissue Engineering*. 2005.
103. Albrektsson T, Johansson C. Osteoinduction, osteoconduction and osseointegration. *Eur Spine J*. 2001.
104. Gutwald R, Haberstroh J, Stricker A, Rüter E, Otto F, Xavier SP, et al. Influence of rhBMP-2 on bone formation and osseointegration in different implant systems after sinus-floor elevation. An in vivo study on sheep. *J Cranio-Maxillofacial Surg*. 2010.
105. Jakse N, Tangl S, Gilli R, Berghold A, Lorenzoni M, Eskici A, et al. Influence of PRP on autogenous sinus grafts: An experimental study on sheep. *Clin Oral Implants Res*. 2003.
106. Cypher TJ, Grossman JP. Biological principles of bone graft healing. *J Foot Ankle Surg*. 1996.
107. Götz W, Reichert C, Canullo L, Jäger A, Heinemann F. Coupling of osteogenesis and angiogenesis in bone substitute healing - A brief overview. *Ann Anat*. 2012.
108. Santos MI, Reis RL. Vascularization in bone tissue engineering: Physiology, current strategies, major hurdles and future challenges. *Macromolecular Bioscience*. 2010.

109. Hing KA, Best SM, Tanner KE, Bonfield W, Revell PA. Mediation of bone ingrowth in porous hydroxyapatite bone graft substitutes. *J Biomed Mater Res - Part A*. 2004.
110. Karageorgiou V, Kaplan D. Porosity of 3D biomaterial scaffolds and osteogenesis. *Biomaterials*. 2005.
111. Klawitter JJ, Bagwell JG, Weinstein AM, Sauer BW, Pruitt JR. An evaluation of bone growth into porous high density polyethylene. *J Biomed Mater Res*. 1976.
112. Vandeweghe S, Leconte C, Ono D, Coelho PG, Jimbo R. Comparison of histological and three-dimensional characteristics of porous titanium granules and deproteinized bovine particulate grafts used for sinus floor augmentation in humans: A pilot study. *Implant Dent*. 2013.
113. Daculsi G, Passuti N. Effect of the macroporosity for osseous substitution of calcium phosphate ceramics. In: *Biomaterials*. 1990.
114. Uchida A, Nade SML, McCartney ER, Ching W. The use of ceramics for bone replacement. A comparative study of three different porous ceramics. *J Bone Jt Surg - Ser B*. 1984.
115. Orsini G, Traini T, Scarano A, Degidi M, Perrotti V, Piccirilli M, et al. Maxillary sinus augmentation with Bio-Oss® particles: A light, scanning, and transmission electron microscopy study in man. *J Biomed Mater Res - Part B Appl Biomater*. 2005;74(1):448–57.
116. Busenlechner D, Tangl S, Arnhart C, Redl H, Schuh C, Watzek G, et al. Resorption of deproteinized bovine bone mineral in a porcine calvaria augmentation model. *Clin Oral Implants Res*. 2012.
117. Jensen SS, Bornstein MM, Dard M, Bosshardt DD, Buser D. Comparative study of biphasic calcium phosphates with different HA/TCP ratios in mandibular bone defects. A long-term histomorphometric study in minipigs. *J Biomed Mater Res - Part B Appl Biomater*. 2009.
118. Sartori S, Silvestri M, Forni F, Cornaglia AI, Tesei P, Cattaneo V. Ten-year follow-up in a maxillary sinus augmentation using anorganic bovine bone (Bio-Oss). A case report with histomorphometric evaluation. *Clin Oral Implants Res*. 2003.
119. Nasr S, Slot DE, Bahaa S, Dörfer CE, Fawzy El-Sayed KM. Dental implants combined with sinus augmentation: What is the merit of bone grafting? A systematic review. *J Cranio-Maxillofacial Surg*. 2016.

120. Scala A, Botticelli D, Rangel IG, De Oliveira JA, Okamoto R, Lang NP. Early healing after elevation of the maxillary sinus floor applying a lateral access: A histological study in monkeys. *Clin Oral Implants Res.* 2010;21(12):1320–6.
121. Johansson LÅ, Isaksson S, Adolfsson E, Lindh C, Sennerby L. Bone Regeneration Using a Hollow Hydroxyapatite Space-Maintaining Device for Maxillary Sinus Floor Augmentation - A Clinical Pilot Study. *Clin Implant Dent Relat Res.* 2012.
122. Xu H, Shimizu Y, Asai S, Ooya K. Grafting of deproteinized bone particles inhibits bone resorption after maxillary sinus floor elevation. *Clin Oral Implants Res.* 2004;15(1):126–33.
123. Kim HR, Choi BH, Xuan F, Jeong SM. The use of autologous venous blood for maxillary sinus floor augmentation in conjunction with sinus membrane elevation: An experimental study. *Clin Oral Implants Res.* 2010.
124. Dahlin C, Linde A, Gottlow J, Nyman S. Healing of bone defects by guided tissue regeneration. *Plast Reconstr Surg.* 1988.
125. Tarnow DP, Wallace SS, Froum SJ, Rohrer MD, Cho SC. Histologic and clinical comparison of bilateral sinus floor elevations with and without barrier membrane placement in 12 patients: Part 3 of an ongoing prospective study. *Int J Periodontics Restorative Dent* [Internet]. 2000;20(2):117–25. Available from: <http://www.ncbi.nlm.nih.gov/pubmed/11203554>
126. Yu DH. Sinus Floor Elevation Using Anorganic Bovine Bone Matrix (OsteoGraf/N) with and Without Autogenous Bone: A Clinical, Histologic, Radiographic, and Histomorphometric Analysis - Part 2 of an Ongoing Prospective Study. *Implant Dent.* 2002.
127. Suárez-López del Amo F, Ortega-Oller I, Catena A, Monje A, Khoshkam V, Torrecillas-Martínez L, et al. Effect of Barrier Membranes on the Outcomes of Maxillary Sinus Floor Augmentation: A Meta-Analysis of Histomorphometric Outcomes. *Int J Oral Maxillofac Implants.* 2015.
128. Handschel J, Simonowska M, Naujoks C, Depprich RA, Ommerborn MA, Meyer U, et al. A histomorphometric meta-analysis of sinus elevation with various grafting materials. *Head Face Med.* 2009;5(1):1–10.
129. Tong DC, Rioux K, Drangsholt M, Beirne OR. A review of survival rates for implants placed in grafted maxillary sinuses using meta-analysis. *Int J Oral Maxillofac Implants* [Internet]. 13(2):175–82. Available from: <http://www.ncbi.nlm.nih.gov/pubmed/9581402>

130. Becktor JP, Hallström H, Isaksson S, Sennerby L. The Use of Particulate Bone Grafts From the Mandible for Maxillary Sinus Floor Augmentation Before Placement of Surface-Modified Implants: Results From Bone Grafting to Delivery of the Final Fixed Prosthesis. *J Oral Maxillofac Surg.* 2008;66(4):780–6.
131. Maddalone M, Mirabelli L, Venino PM, Karanxha L, Porcaro G, Del Fabbro M. Long-term stability of autologous bone graft of intraoral origin after lateral sinus floor elevation with simultaneous implant placement. *Clin Implant Dent Relat Res* [Internet]. 2018 Oct;20(5):713–21. Available from: <http://doi.wiley.com/10.1111/cid.12649>
132. De Santis E, Lang NP, Ferreira S, Rangel Garcia I, Caneva M, Botticelli D. Healing at implants installed concurrently to maxillary sinus floor elevation with Bio-Oss® or autologous bone grafts. A histo-morphometric study in rabbits. *Clin Oral Implants Res.* 2017;28(5):503–11.
133. Schwartz Z, Goldstein M, Raviv E, Hirsch A, Ranly DM, Boyan BD. Clinical evaluation of demineralized bone allograft in a hyaluronic acid carrier for sinus lift augmentation in humans: A computed tomography and histomorphometric study. *Clin Oral Implants Res.* 2007;18(2):204–11.
134. Schwartz Z, Somers A, Mellonig JT, Carnes DL, Dean DD, Cochran DL, et al. Ability of Commercial Demineralized Freeze-Dried Bone Allograft to Induce New Bone Formation Is Dependent on Donor Age But Not Gender. *J Periodontol.* 1998.
135. Kolerman R, Tal H, Moses O. Histomorphometric Analysis of Newly Formed Bone After Maxillary Sinus Floor Augmentation Using Ground Cortical Bone Allograft and Internal Collagen Membrane. *J Periodontol.* 2008;79(11):2104–11.
136. Xavier SP, Dias RR, Sehn FP, Kahn A, Chaushu L, Chaushu G. Maxillary sinus grafting with autograft vs. fresh frozen allograft: A split-mouth histomorphometric study. *Clin Oral Implants Res.* 2015;26(9):1080–5.
137. Buck BE, Malinin TI, Brown MD. Bone transplantation and human immunodeficiency virus: An estimate of risk of acquired immunodeficiency syndrome (AIDS). *Clin Orthop Relat Res.* 1989.
138. Transmission of HIV through bone transplantation: case report and public health recommendations. *MMWR Morb Mortal Wkly Rep.* 1988.

139. Szabó G, Suba Z, Barabás J, Németh Z, Hrabák K. Autogenous Bone Versus  $\beta$ -Tricalcium Phosphate Graft Alone for Bilateral Sinus Elevations (2- and 3-Dimensional Computed Tomographic, Histologic, and Histomorphometric Evaluations): Preliminary Results. *Int J Oral Maxillofac Implant.* 2001;16(5):681–92.
140. AAJ G. Practical applications of a bone substitute betatricalcium phosphate in hand surgery. *Trauma Lines.* 1999;2:50.
141. Reinhardt C, Kreusser B. Retrospective study of dental implantation with sinus lift and Cerasorb augmentation. *Dent Implant.* 2000;4:18–26.
142. Szucs A, Suba Z, K M. The importance of the purephase beta-tricalcium phosphate (Cerasorb) in preprosthetic surgery. *Fogorv Sz.* 2000;93:45.
143. Ohe JY, Kim GT, Lee JW, Al Nawas B, Jung J, Kwon YD. Volume stability of hydroxyapatite and  $\beta$ -tricalcium phosphate biphasic bone graft material in maxillary sinus floor elevation: A radiographic study using 3D cone beam computed tomography. *Clin Oral Implants Res.* 2016.
144. Bouwman WF, Bravenboer N, Frenken JWFH, ten Bruggenkate CM, Schulten EAJM. The use of a biphasic calcium phosphate in a maxillary sinus floor elevation procedure: a clinical, radiological, histological, and histomorphometric evaluation with 9- and 12-month healing times. *Int J Implant Dent.* 2017;3(1).
145. Yildirim M, Spiekermann H, Biesterfeld S, Edelhoff D. Maxillary sinus augmentation using xenogenic bone substitute material Bio-Oss® in combination with venous blood. A histologic and histomorphometric study in humans. *Clin Oral Implants Res.* 2000;11(3):217–29.
146. Bassil J, Naaman N, Lattouf R, Kassis C, Changotade S, Baroukh B, et al. Clinical, histological, and histomorphometrical analysis of maxillary sinus augmentation using inorganic bovine in humans: Preliminary results. *J Oral Implantol.* 2013;39(1):73–80.
147. Scarano A, Piattelli A, Perrotti V, Manzon L, Iezzi G. Maxillary Sinus Augmentation in Humans Using Cortical Porcine Bone: A Histological and Histomorphometrical Evaluation After 4 and 6 Months. *Clin Implant Dent Relat Res.* 2011;13(1):13–8.
148. Cricchio G, Palma VC, Faria PEP, De Oliveira JA, Lundgren S, Sennerby L, et al. Histological findings following the use of a space-making device for bone reformation and implant integration in the maxillary sinus of primates. *Clin Implant Dent Relat Res.* 2009.

149. Scala A, Botticelli D, Faeda RS, Garcia Rangel I, Américo de Oliveira J, Lang NP. Lack of influence of the Schneiderian membrane in forming new bone apical to implants simultaneously installed with sinus floor elevation: An experimental study in monkeys. *Clin Oral Implants Res.* 2012;23(2):175–81.
150. Choi Y, Yun JH, Kim CS, Choi SH, Chai JK, Jung UW. Sinus augmentation using absorbable collagen sponge loaded with *Escherichia coli*-expressed recombinant human bone morphogenetic protein 2 in a standardized rabbit sinus model: A radiographic and histologic analysis. *Clin Oral Implants Res.* 2012;23(6):682–9.
151. Berberi A, Nader N, Assaf RB, Fayyad-Kazan H, Khairalah S, Moukarzel N. Sinus floor augmentation with ambient blood and an absorbable collagen sponge: A prospective pilot clinical study. *Implant Dent.* 2017;26(5):674–81.
152. Choi KS, Kan JYK, Boyne PJ, Goodacre CJ, Lozada JL, Rungcharassaeng K. The effects of resorbable membrane on human maxillary sinus graft: A pilot study. *Int J Oral Maxillofac Implant.* 2009.
153. Watanabe K, Niimi A, Ueda M. Autogenous bone grafts in the rabbit maxillary sinus. *Oral Surg Oral Med Oral Pathol Oral Radiol Endod.* 1999;88(1):26–32.
154. Anderson JM, Rodriguez A, Chang DT. Foreign body reaction to biomaterials. *Seminars in Immunology.* 2008.
155. Ross R. The role of T lymphocytes in inflammation. *Proc Natl Acad Sci U S A.* 1994;91(8):2879.
156. Orsini G, Scarano A, Piattelli M, Piccirilli M, Caputi S, Piattelli A. Histologic and Ultrastructural Analysis of Regenerated Bone in Maxillary Sinus Augmentation Using a Porcine Bone-Derived Biomaterial. *J Periodontol.* 2006;77(12):1984–90.
157. Smith MM, Duncan WJ, Coates DE. Attributes of Bio-Oss® and Moa-Bone® graft materials in a pilot study using the sheep maxillary sinus model. *J Periodontal Res.* 2018;53(1):80–90.
158. Xu H, Shimizu Y, Asai S, Ooya K. Experimental sinus grafting with the use of deproteinized bone particles of different sizes. *Clin Oral Implants Res.* 2003;14(5):548–55.
159. Omura S, Mizuki N, Kawabe R, Ota S, Kobayashi S, Fujita K. A carrier for clinical use of recombinant human BMP-2: Dehydrothermally cross-linked composite of fibrillar and denatured atelocollagen sponge. *Int J Oral Maxillofac Surg.* 1998;27(2):129–34.



160. Triplett RG, Nevins M, Marx RE, Spagnoli DB, Oates TW, Moy PK, et al. Pivotal, Randomized, Parallel Evaluation of Recombinant Human Bone Morphogenetic Protein-2/Absorbable Collagen Sponge and Autogenous Bone Graft for Maxillary Sinus Floor Augmentation. *J Oral Maxillofac Surg* [Internet]. 2009;67(9):1947–60. Available from: <http://dx.doi.org/10.1016/j.joms.2009.04.085>
161. Dempster DW, Compston JE, Drezner MK, Glorieux FH, Kanis JA, Malluche H, et al. Standardized nomenclature, symbols, and units for bone histomorphometry: A 2012 update of the report of the ASBMR Histomorphometry Nomenclature Committee. *J Bone Miner Res*. 2013;28(1):2–17.
162. Schmitt CM, Doering H, Schmidt T, Lutz R, Neukam FW, Schlegel KA. Histological results after maxillary sinus augmentation with Straumann® BoneCeramic, Bio-Oss®, Puros®, and autologous bone. A randomized controlled clinical trial. *Clin Oral Implants Res*. 2013;24(5):576–85.
163. John H-D, Wenz B. Histomorphometric analysis of natural bone mineral for maxillary sinus augmentation. *Int J Oral Maxillofac Implants* [Internet]. 19(2):199–207. Available from: <http://www.ncbi.nlm.nih.gov/pubmed/15101590>
164. Wada K, Niimi A, Watanabe K, Sawai T, Ueda M. Maxillary Sinus Floor Augmentation in Rabbits: A Comparative Histologic-Histomorphometric Study between rhBMP-2 and Autogenous Bone. *Int J Periodontics Restor Dent*. 2001;21(3):253–63.
165. Caneva M, Lang NP, Garcia Rangel IJ, Ferreira S, Caneva M, De Santis E, et al. Sinus mucosa elevation using Bio-Oss® or Gingostat® collagen sponge: an experimental study in rabbits. *Clin Oral Implants Res*. 2017;28(7):e21–30.
166. Ahn J-J, Cho S-A, Byrne G, Kim J-H, Shin H-I. New bone formation following sinus membrane elevation without bone grafting: histologic findings in humans. *Int J Oral Maxillofac Implants* [Internet]. 2010;26(1):83–90. Available from: <http://www.ncbi.nlm.nih.gov/pubmed/21365042>
167. Srouji S, Kizhner T, Ben David D, Riminucci M, Bianco P, Livne E. The schneiderian membrane contains osteoprogenitor cells: In vivo and in vitro study. *Calcif Tissue Int*. 2009.
168. Srouji S, Ben-David D, Lotan R, Riminucci M, Livne E, Bianco P. The innate osteogenic potential of the maxillary sinus (Schneiderian) membrane: An ectopic tissue transplant model simulating sinus lifting. *Int J Oral Maxillofac Surg*. 2010;

169. Scala A, Botticelli D, Faeda RS, Garcia Rangel I, Américo de Oliveira J, Lang NP. Lack of influence of the Schneiderian membrane in forming new bone apical to implants simultaneously installed with sinus floor elevation: An experimental study in monkeys. *Clin Oral Implants Res.* 2012;23(2):175–81.
170. Jungner M, Cricchio G, Salata LA, Sennerby L, Lundqvist C, Hultcrantz M, et al. On the Early Mechanisms of Bone Formation after Maxillary Sinus Membrane Elevation: An Experimental Histological and Immunohistochemical Study. *Clin Implant Dent Relat Res.* 2015;17(6):1092–102.
171. Scala A, Lang NP, Velez JU, Favero R, Bengazi F, Botticelli D. Effects of a collagen membrane positioned between augmentation material and the sinus mucosa in the elevation of the maxillary sinus floor. An experimental study in sheep. *Clin Oral Implants Res.* 2016;27(11):1454–61.
172. Rong Q, Li X, Chen SL, Zhu SX, Huang DY. Effect of the Schneiderian membrane on the formation of bone after lifting the floor of the maxillary sinus: an experimental study in dogs. *Br J Oral Maxillofac Surg.* 2015;53(7):607–12.
173. Jungner M, Cricchio G, Salata LA, Sennerby L, Lundqvist C, Hultcrantz M, et al. On the Early Mechanisms of Bone Formation after Maxillary Sinus Membrane Elevation: An Experimental Histological and Immunohistochemical Study. *Clin Implant Dent Relat Res.* 2015.
174. Iezzi G, Degidi M, Scarano A, Petrone G, Piattelli A. Anorganic Bone Matrix Retrieved 14 Years After a Sinus Augmentation Procedure: A Histologic and Histomorphometric Evaluation. *J Periodontol.* 2007;78(10):2057–61.
175. Pettinicchio M, Traini T, Murmura G, Caputi S, Degidi M, Mangano C, et al. Histologic and histomorphometric results of three bone graft substitutes after sinus augmentation in humans. *Clin Oral Investig.* 2012;16(1):45–53.
176. Corbella S, Taschieri S, Weinstein R, Del Fabbro M. Histomorphometric outcomes after lateral sinus floor elevation procedure: a systematic review of the literature and meta-analysis. *Clin Oral Implants Res.* 2016;27(9):1106–22.
177. Lambert F, Léonard A, Drion P, Sourice S, Layrolle P, Rompen E. Influence of space-filling materials in subantral bone augmentation: Blood clot vs. autogenous bone chips vs. bovine hydroxyapatite. *Clin Oral Implants Res.* 2011;22(5):538–45.